Chirurgische Beiträge.

Von

Dr. med. Hashimoto,

Kaiserlich Japanischer Generalarzt in Tokio.

Inhalt.

		Seite
1.	Ueber Exostosen. (Hierzu Fig. 1—5.)	1
2.	Ein Fall von Elephantiasis scroti. (Hierzu Fig. 6 und 1 Holzschnitt.)	5
3.	Ein Fall von Galaktocele (nach Vidal) und ein Fall von Hämatocele in Folge einer Dermoidcyste	9
4.	Beitrag zur Behandlung der Sarkome und Carcinome	11
5.	Ueber Aneurysmen	22
6.	Ueber Resectionen. Nebst einem Anhange über accidentelle Wundkrankheiten und über Luxationen des Hüftgelenkes. (Hierzu Fig 7a, b.)	27
7.	Beitrag zur antiseptischen Wundbehandlung	35
8.	Zwei Fälle von Leberabscess	38
9.	Ein Fall von Angina Ludovigi	42
10.	Beitrag zur Behandlung der Harnröhrenstrictur	43
	Anhang: Bemerkung zum Blasenschnitt	54
11.	Einige Fälle von Atresia ani congenita und über einen Fall von Atresia duodeni	54

Separat-Abdruck aus v. Langenbeck's Archiv. Bd. XXXII.

(Mit 1 Tafel Abbildungen und 1 Holzschnitt.)

Berlin 1885.

August Hirschwald.

NW. Unter den Linden 68.

Herrn

Dr. Theodor Billroth,

Professor der Chirurgie in Wien,

ehrerbietigst zugeeignet.

An

Herrn Professor Billroth!

Das Unternehmen meiner Widmung soll nur der Ausdruck sein meines dankbarsten Gedenkens Ihrer bei diesen Ausarbeitungen. Was Ihnen Schüler verdanken, wissen nur diese und können nur sie sagen; meine gewagte Widmung hat diesen einzigen Zweck nur. Möchten nicht anders Sie, hochverehrtester Lehrer, das Wagniss deuten, so Geringfügiges Ihnen öffentlich zu bieten.

Berlin, im October 1884.

Dr. Hashimoto,
Kais. jap. Generalarzt in Tokio.

Vorbemerkung.

Während meines Aufenthaltes von Mitte Juli bis Mitte October 1884 in Wien und Berlin in amtlicher Mission, habe ich in den wenigen mir vergönnt gewesenen, jedoch durch Störungen aller Art, welche ein Reiseaufenthalt mit sich bringt, sehr verkürzten Mussestunden die nachfolgenden kleinen Aufsätze niedergeschrieben. Mein Zweck dabei war ein doppelter: einmal ein sachlicher, der Mittheilung mir interessant und wichtig erscheinender Operationen aus meiner Hospitalpraxis in Tokio, alsdann aber, Gelegenheit zu nehmen, im Interesse meines Vaterlandes Japan einen wissenschaftlichen Verkehr mit der deutschen Chirurgie einzuleiten; dies ist mein regstes Bestreben.

Berlin, im October 1884.

Der Verfasser.

1. Ueber Exostosen,

beobachtet auf der Klinik der med. Fakultät in Tokio, zweites Hospital, Shitaya.

(Hierzu Fig. 1—5.)

I. Am 23. December 1880 kam in das oben genannte Hospital ein 15jähr. Mädchen, das seit seinem 7. Lebensjahre auf der rechten Seite des Nackens eine kleine Verhärtung von zweitheiliger, mit einander zusammenhängender Gestalt hatte, die mit den Jahren immer grösser geworden war.

Status praesens: Körperliche Entwickelung normal. Die Geschwulst hatte etwa die Form einer Feldflasche, mit einer Verengerung in der Mitte. Sie lag zwischen der Nacken- und Rückenlinie, jedoch mehr nach rechts verschoben, begann in der Gegend der Protuberantia occipitalis und reichte bis zur unteren Ecke des Schulterblattes. Ihre Oberfläche war glatt, ohne irgend eine rauhe Erhebung, die Haut unverändert, die Abgrenzung der Geschwulst ganz deutlich erkennbar, Beweglichkeit leicht, doch der untere Theil beweglicher. Der obere Theil der Geschwulst hatte einen Längendurchmesser von 14 Ctm., der untere von 14,5 Ctm., der Querschnitt des oberen betrug 13 Ctm., der des unteren 12.5 Ctm., der ganze Umfang des Halses mit der Geschwulst zusammen war 45 Ctm.

Die Diagnose wurde auf ein Osteom gestellt, das sich von einem Wirbel aus entwickelt hatte, obwohl Dies bis jetzt selten beobachtet worden zu sein scheint. Wie weiter zu ersehen, hat sich diese Annahme vollkommen bestätigt. — Es waren nun folgende 3 Hauptmomente zu erwägen: a) ist die Geschwulst überhaupt exstirpirbar? b) bietet die Operation irgend welchen Vortheil? c) musste die Möglichkeit eines Recidivs erwogen werden, für den Fall, dass es kein Osteom war.

ad a) wurde die Beweglichkeit der Geschwulst in der Narkose untersucht, wobei sich fand, dass der untere Theil nun beweglicher war als zuvor, während die Beweglichkeit des oberen der Erwartung nicht entsprach. Nichtsdestoweniger war ich der Ansicht, dass ein Stiel vorhanden sei. — ad b) war der Vortheil der Operation klar, einmal zur Beseitigung der Verunstaltung

des Halses, das andere Mal zur Beseitigung des Druckes auf die grossen Halsgefässe, der sich durch Kopfschmerzen kundgab. — ad c) Beim Osteom treten zwar Recidive nicht ein, wie bei den bösartigen Geschwülsten, aber es ist nach der Operation desselben die Osteomyelitis häufig beobachtet worden. — Diese und andere ähnliche Gründe bestimmten mich endlich, an die Operation wirklich zu gehen. Ja, ich glaube hier noch erwähnen zu können, dass ich die Operation für unumgänglich nothwendig hielt, da die Geschwulst noch immer im Wachsthum begriffen war, was während des Monate langen Aufenthaltes im Hospitale beobachtet worden war.

Operation am 28. April 1881. Als Assistenten fungirten die Herren H. Namba, I. Assistent, und T. Tavara, welcher Letztere diesen Fall in japanischer Sprache beschrieben hat. Die Pat., in halb liegender Stellung, wurde tiefer als gewöhnlich narkotisirt, um eine vollständige Entspannung der Muskeln herbeizuführen. Nachdem diese eingetreten war, machte ich über den längeren Durchmesser des unteren Theiles der Geschwulst, der Länge derselben genau entsprechend, eine Incision, schichtenweise, bis ich, nach Durchschneidung der tiefen Rückenmuskelfascien, zu der Geschwulst selbst gelangte, die sich als ein wirkliches Osteom erwies. Darauf machte ich eine zweite Incision, als Verlängerung der ersteren, nach der oberen Partie der Geschwulst, und versuchte die Weichtheile von der Geschwulst möglichst stumpf abzulösen, was nicht gelingen wollte, so dass ich in dem Niveau des oberen Theiles der oberen Geschwulst quer eine dritte Incision von ungefähr 7 Ctm. Länge machen musste. Dann begann ich die Weichtheile von der unteren Geschwulst abzulösen, weil diese sehr leicht beweglich war. Hierauf wurde die Ablösung von unten nach oben und von einer Seite zur anderen vollendet, wonach das Ganze wider alles Erwarten von selbst abfiel. Der Stiel, in der Dicke eines kleinen Fingers, blieb an dem Proc. transversus und Proc. spinosus des 7. Halswirbels zurück. Unmittelbar nach der Lostrennung der Geschwulst traten bei der Pat. die Erscheinungen des Shock ein und machte ich nun in der Herzgegend subcutane Injectionen mit Campher, 3 Spritzen voll während einer Viertelstunde, und nebenbei Faradisation des Nervus phrenicus. Nach 20 Minuten fing Pat. wieder an sich zu erholen, so dass sie in einer Stunde ihr volles Bewusstsein wieder hatte. Die Blutung war während der eine Stunde dauernden Operation nicht sehr gross; Unterbindungen waren 10 erforderlich; an Chloroform wurden 10 Grm. verwendet. Viele Nähte der Wunde in der Länge und Quere; Nachbehandlung nach Listor's Methode.

Am 1. Tage Pat. unruhig, 7maliges Erbrechen, Schlaf erst nach Mitternacht. Puls besser, Respiration nach und nach leichter. — 2. Tag; Temperatur bis auf 39,3 gestiegen, Puls frequenter, Brechneigung noch immer anhaltend, doch die ganze Nacht Schlaf. — 3. Tag: Erbrechen ganz aufgehört, Pat. konnte zum ersten Male eine sehr leichte Reissuppe zu sich nehmen. Erneuerung des Verbandes. — 4. Tag: Erstmaliges Eintreten der Menstruation, die bisher nicht stattgefunden hatte. Die Wundsecretion vermehrt, der Verband abermals erneuert und, da die Wundränder nicht per primam intentionem

verheilt waren, die Nähte entfernt, um die Entleerung der Wundsecrete zu erleichtern. — 5., 6., 7. Tag ganz normal. — Am 8. Tage begann die Wundfläche zu granuliren. — Am 14. Tage wurde die Temperatur wieder normal, die Wunde fing an zu vernarben. Ein nekrotisirtes Knochenstück des Stieles fiel von selbst ab. — 12 Wochen nach der Operation waren die Wundflächen ganz vernarbt.

Anatomischer Befund: Das Knochengewebe in der Geschwulst war von dem gewöhnlichen Knochengewebe in der Art verschieden, dass es an manchen Stellen sehr hart war und viel kohlensaueren Kalk enthielt; andere Stellen zeigten nur Bindegewebe mit wenigen Kalkbestandtheilen; in Folge dessen waren sie weich, an einigen anderen Stellen schwammig. Knochenkörperchen waren sehr unregelmässig, bald gross, bald klein, ihre Fortsätze zwar vorhanden, aber unregelmässig geformt; die Knochencanälchen ebenfalls von unregelmässiger Gestalt, dagegen konnte man an manchen Stellen regelmässig geformte Knochenkörperchen und Knochencanälchen finden.

Zum Schlusse möchte ich mir noch die Bemerkungen erlauben, dass a) das Osteom bekanntermaassen an der Wirbelsäule nicht oft vorkommt, b) freute ich mich, bei der Operation keine Verletzung der Rückenmarkshäute gemacht zu haben, weil die Geschwulst wirklich eine Exostose war.

2. Eine 30jährige Bauersfrau lebte bis zu ihrem 20. Lebensjahre ohne alle Beschwerden; jetzt erst fühlte sie am linken Os parietale Schmerzen, die 2 Monate lang andauerten, worauf sich an derselben Stelle eine Erhebung bildete. Von dieser Zeit an litt sie an einem dumpfen Kopfschmerze und Neigung zu Ohnmachten.

Bei der Aufnahme im Hospital am 25. December 1881 zeigte sich folgender Status praesens: Constitution ziemlich gut, am Kopfe eine Geschwulst in der Gestalt einer Doppelkugel, neben einander liegend, und zwar von vorne nach hinten. Vorne reichte dieselbe bis zum Stirn-, hinten bis zum Hinterhauptsbeine, rechts und links bis zum oberen Rande der Schläfenbeine. Die Abgrenzungen waren nur stellenweise deutlich, so dass man die Geschwulst von den Knochen nicht unterscheiden konnte. Ihre Consistenz war knochenhart. An ihrer Wurzel hatte sie einen Umfang von 43 Ctm., der Längendurchmesser von vorne nach hinten war 21 Ctm., der Querdurchmesser 24 Ctm. Beweglichkeit der Geschwulst war nicht verhanden.

Diagnose: Zweifellos Osteom der Schädelknochen. Da die Geschwulst keine Beweglichkeit besass, ihre Begrenzung nicht sichtbar war, folglich eine etwaige Operation schwerlich einen Erfolg gehabt hätte, und die Pat. dabei wohl unterlegen wäre, fühlte ich mich nicht veranlasst, eine solche vorzunehmen. Pat. verblieb im Hospital im Ganzen einen Monat und litt während dieser Zeit an Kopfschmerzen, so dass sie gar nicht ausgehen konnte; Erbrechen kam häufig vor; die Pupillen waren stets erweitert, ein Umstand, über den ich nicht klar werden konnte, ob er mit der Geschwulst im Zusammenhange stand, oder eine hysterische Erscheinung war.

3. Im April 1883 trat in das Hospital ein 15jähr. Knabe, der schon in seinem 9. Lebensjahre am inneren Knöchel des rechten Fusses eine kleine

Knochenauftreibung bekommen hatte. Dergleichen Exostosen fanden sich fast an allen Röhrenknochenenden in folgender Weise: Am äusseren Ende des linken Schlüsselbeines waren vorne und hinten je 2; am inneren Rande des rechten Schulterblattes 1; das obere Ende des Oberarmes hatte 1, das untere Ende in- und auswendig je 1; oberes Ende des linken Radius 1, unteres Ende 2; erste Phalanx des linken Ringfingers 1; oberes Ende des rechten Oberarmes 1, unteres Ende desselben 1; unteres Ende des Radius vorne und hinten 2; unteres Ende der rechten Ulna 1; rechter Daumen, Zeige-, Mittel-, Ring- und kleiner Finger je 1. Untere Extremitäten: Das untere Ende des linken Oberschenkels hatte in- und auswendig je 2; das obere Ende der linken Tibia in- und auswendig je 2, dessen unteres Ende nur 1; das untere Ende der Fibula 2; das untere Ende des rechten Oberschenkels 3, und zwar innen, aussen und hinten; das obere Ende der rechten Tibia nach hinten 2; deren unteres Ende innen und vorne 2; beide Enden der rechten Fibula je 2. Die rechte 5., 4., 2. Zehe an der Basis je 1. Dies macht im Ganzen 52 Exostosen. — Behandlung selbstverständlich — keine. Die meisten dieser Exostosen hatten die Grösse eines Hühnereies, kleinere fanden sich aber ebenfalls vor; die Gestalt dieser letzteren war fast kugelförmig. Die Geschwulst steif und unbeweglich. Das Osteom, möchte ich sagen, entwickelte sich hier augenscheinlich am ganzen Körper und daher würde ich diesen Fall mit dem Namen Osteom universale bezeichnen. — Interessant war es für mich, dass die Schwester des Pat. ganz ähnliche Auftreibungen an beiden Handgelenken hatte; es konnte also die Krankheit als eine ererbte bezeichnet werden.

Aus diesem Grunde möchte ich die Ursache des Osteom nicht local suchen, sondern annehmen, dass die Störungen des Knochenwachsthums, gerade wie bei der Rhachitis, irgend anderswo liegen müssen.

Es ist mir nicht möglich, daraus schon zu urtheilen, ob die Cohnheim'sche Theorie ihre Bestätigung hier findet, nämlich dass alle Geschwulstkeime fötalen Ursprunges seien.

Ausser den drei hier aufgezählten Fällen beobachtete ich im Garnison-Hospitale zu Tokio noch zwei andere. Der eine Fall betraf den Oberkiefer; dabei war es mir sehr schwierig, die Grenzen zwischen den neugebildeten und den Kieferknochen selbst zu finden. — Der andere Fall betraf die innere Seite des rechten Oberschenkels, gerade wie Prof. Bardeleben in Abbildungen gezeigt hat.

2. Ein Fall von Elephantiasis scroti.

(Hierzu Fig. 6 und 1 Holzschnitt.)

Ein 30jähr. Bauer, am 20. Mai 1879 wegen Elephantiasis scroti in das Hospital aufgenommen, gab an, dass weder diese noch irgend eine andere Krankheit in seiner Familie erblich vorkomme, dass er von Kindheit an kränklich sei, ferner, dass er in seinem 3. Lebensjahre von einem Augenleiden befallen worden sei, in Folge dessen er auf beiden Augen erblindete. Da ihn dieses Gebrechen an der Wahl eines anderen Lebensberufes hinderte, widmete er sich der Musik. Die sitzende Lebensweise machte ihn zum Hypochonder. Im Jahre 1869 stellte sich bei ihm plötzlich eine Anschwellung des Hodensackes ein, welche zwar von selbst verschwand, jedoch im Jahre 1878 von Neuem auftrat. Das Wiederauftreten der Anschwellung war von Fiebererscheinungen und wiederholtem Fröstoln begleitet*). Ausserdem fühlte der Kranke heftige, krampfartige Schmerzen, die sich vom Unterleibe längs des linken Hodens hinzogen. Diesmal nahm Patient ärztliche Hülfe in Anspruch, und in Folge derselben verschwand die Anschwellung nach einer Woche. Im nächsten Jahre aber stellte sich dieselbe von Neuem ein. Der Kranke verspürte ausserdem heftiges Jucken am Hodensack. Eine leichte Besserung, die noch einmal in dem Zustande des Kranken eintrat, war nicht von langer Dauer. Nach und nach verdickte sich die Haut des Hodensackes, die Anschwellung desselben nahm nicht mehr ab und erreichte allmälig einen solchen Umfang, dass Patient ohne fremde Hülfe weder stehen noch gehen, ja nicht einmal sitzen konnte.

Der gegenwärtige allgemeine Ernährungszustand war mittelmässig, die Gesichtsfarbe blass, beide Augen erblindet, Respirations- und Circulationsorgane normal. Wenn der Kranke stand, reichte der Hodensack, der ungefähr die Form einer umgekehrten Flasche hatte, beinahe bis zum Malleolus internus. Die rothbräunliche Haut des Scrotums glänzte ein wenig; sie war uneben und zeigte auf der Oberfläche hier und da Erhebungen und Vertiefungen; auch fanden sich an derselben da und dort zusammengeschrumpfte Härchen. Beim Betasten finden sich hier und da harte und weiche, fluctuirende Stellen. In der Mittellinie des Hodensackes befand sich eine 8 Ctm. lange Spalte, aus der der Urin sich nicht in einem Strahle, sondern tropfenweise entleerte. Beim Einführen des Katheters in diese Spalte stiess man auf einen Widerstand leistenden Körper, in welchem ich den Penis vermuthete. Von aussen war von dem Penis und den Hoden Nichts wahrzunehmen. Bei der Percussion überall Dämpfung. Die Messung des Hodensackes ergab folgendes Resultat: Länge vom Schamberg an ungefähr 76 Ctm., grösster Umfang 134 Ctm., kleinster Umfang am Ursprungsorte 48 Ctm. Das Gewicht betrug 94 Kgrm.

---

*) Dieselben krankhaften Erscheinungen bei Beginn der Anschwellung führt auch schon im Jahre 1845 Curling in seinem noch immer höchst wichtigen Werke an. (Deutsche Ausgabe. S. 378.)

Die Diagnose war unzweifelhaft Elephantiasis scroti. Es konnte darüber um so weniger ein Zweifel obwalten, als der Kranke aus der westlichen Provinz Nagasaki-Ken stammte, in welcher die Elephantiasis des Scrotum und der unteren Extremitäten sehr häufig vorkommt. Was die Behandlung anbetrifft, so sind in Japan einige Fälle bekannt, in denen die Elephantiasis scroti durch die Operation geheilt worden ist. Dieselben sind theils von den in Nagasaki ansässigen holländischen Aerzten, theils von japanischen Aerzten ausgeführt worden. Wie Prof. Kocher mittheilt, sterben nach der Operation viele Kranke in Folge von Hämorrhagie, Embolie und Pyämie. Trotz dieser allgemein ungünstigen Prognose hat Clot-Bey einen Fall operirt, wo die Geschwulst 110 Pfund wog; ferner ward Charles Delacroix, ehemaliger Minister des Auswärtigen, von einer Geschwulst von 32 Pfund glücklich operirt. Liston operirte eine Geschwulst von mehr als 40 Pfund an einem 22jährigen Manne, und Delpech eine Geschwulst von 60 Pfund; eben so Titley. Curling erzählt von einem Falle, in welchem der Hodensack bis 200 Pfund (also 100 Kgrm.), Larrey einem solchen von 50 Kgrm., und Key behandelte einen Chinesen mit einer Geschwulst von über 56 Pfund Schwere.

Da die Geschwulst allmälig eine solche Grösse erreichte, dass der Kranke selbst die Entfernung derselben auf operativem Wege verlangte, und mir ein anderweitiges Mittel zu deren Beseitigung nicht zu Gebote stand, so entschloss ich mich zur Vornahme der Amputatio scroti. Am Tage vor der Operation brachte ich den Hodensack in eine erhöhte Lage, um das Blut und die Flüssigkeit zum Zurückströmen zu bringen. Um die Verkleinerung der Geschwulst herbeizuführen, legte ich einige Minuten vor der Operation eine Esmarch'sche Binde von unten bis zum Schambeine um dieselbe; oben band ich sie mit einer elastischen Binde fest.

Die Operation führte ich am 10. Juli in folgender Weise aus: Zuerst führte ich den Katheter in die oben erwähnte Längenspalte ein bis zu dem Widerstand bietenden Körper; dann führte ich einen Längsschnitt von 12 Ctm. (in dem nachstehenden Holzschnitt mit 1 markirt), worauf ich die beträchtlich verkleinerte Corona glandis fand*). Die zweite Incision bestand aus zwei Parallelschnitten (mit 2 bezeichnet) an der Stelle, wo sich die Samenstränge befinden. Ich suchte nach den Hoden und Samensträngen; den linken Samenstrang fand ich in der Tiefe, von dem rechten war keine Spur vorhanden; wahrscheinlich war derselbe atrophirt. Hierauf führte ich quer über die erste

*) Mit den punctirten Linien ist hier die künstliche Anlegung der Vorhaut angedeutet worden, welche nachher ausgeführt wurde (s. w. u.).

Incision die dritte Incision (mit 3 angedeutet), durch welche ich einen Hautlappen bildete. Ich musste ungefähr 15 Arterien und grössere Venen unterbinden. Ich führte die Querincision bis zur hinteren Seite des Hodensackes und amputirte denselben circulär. An der Schnittfläche fanden sich mit Flüssigkeit angefüllte Hohlräume von Tauben- bis Hühnereigrösse. Die dazwischen liegende Substanz war fibröses Bindegewebe, aus welchem man eine grosse Quantität seröse Flüssigkeit herauspressen konnte. Mein College Miake, Director der medicinischen Facultät in Tokio, untersuchte sofort diese Flüssigkeit; er fand in derselben nur Lymphkörperchen; Spaltpilze, welche nach dem gegenwärtigen Stande der Theorie als die eigentlichen Krankheitsträger angesehen werden, waren in der Flüssigkeit nicht nachweisbar. Der abgetragene Theil des Scrotums wog 43 Kgrm.

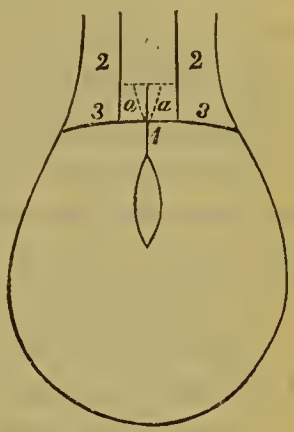

Nachdem ich die Nähte angelegt hatte, bildete ich aus dem durch den Querschnitt entstandenen Hautlappen eine Vorhaut für den Penis, welche ich unten durch Nähte vereinigte. Aus dem unteren Rande des Hautlappens bildete ich die vordere Fläche das Hodensackes, dessen hintere Fläche offen blieb, weil die zur Bildung der hinteren Fläche verwendete Haut so dünn war, dass die Anlegung von Nähten unterlassen werden musste. Die Blutung war während der Operation nicht so stark, wie ich befürchtet hatte. Es waren im Ganzen 20 Ligaturen nöthig. Varicöse Erweiterungen der Venen waren ebenfalls nicht in grosser Anzahl vorhanden. Dagegen enthielt, wie schon bemerkt, das Bindegewebe in den in demselben befindlichen Hohlräumen eine grosse Quantität Flüssigkeit, deren Sammlung und genaue Messung trotz der hierzu getroffenen Vorkehrungen nicht möglich war. — Das Befinden des Kranken nach der Operation war durchaus nicht befriedigend. Er erbrach sich in der Nacht öfters, sah sehr blass aus, sein Gesicht war von klebrigem Schweisse bedeckt, die Respiration war schwer, der Puls sehr frequent. Ich machte Campherinjectionen, durch welche indessen diese Erscheinungen nicht gehoben wurden. Am 11. Juli, im Laufe des Vormittags, starb der Kranke an Collaps.

An dem Misserfolge der Operation hatte wahrscheinlich die übermässige Ansammlung von Flüssigkeit in den Hohlräumen des Bindegewebes des Hodensackes einen grossen Antheil. Man kann sagen, dass nicht die Geschwulst von dem Körper, sondern dass der Körper von der Geschwulst abgetrennt wurde. Wahrscheinlich war in Japan in allen Fällen, in denen die Operation mit günstigem Erfolge vorgenommen wurde, die Geschwulst nicht so gross, sondern sie ging höchstens bis an das Knie und das Bindegewebe wog in ihr vor; in diesem Falle ist die Geschwulst dichter und fester und nicht so weich und fluctuirend.

Da die Elephantiasis scroti in Tokio selten vorkommt, ist kein weiterer Fall dieser Krankheit zu meiner Beobachtung gelangt. Aber mein Freund Yoshida, Chef des Hospitales in Nagasaki, theilte mir mit, dass er schon mehrmals die Amputatio scroti wegen Elephantiasis mit günstigem Erfolge ausgeführt habe. In diesen Fällen habe jedoch hypertrophirte Haut und Bindegewebe vorgewogen und sei nur eine geringe Quantität Flüssigkeit vorhanden gewesen. Nach meiner Ueberzeugung kann die Operation nur dann mit Aussicht auf Erfolg vorgenommen werden, wenn der Hodensack, wie ich bereits gesagt, sich fest anfühlt und die Geschwulst höchstens bis an die Kniee reicht.

Dass bei den in Japan ausgeführten Operationen dieser Art starke Blutungen eingetreten wären, habe ich nie gehört.

Was die Verbreitung und Aetiologie der Elephantiasis scroti betrifft, so kommt nach Kocher diese Krankheit besonders in wärmeren Ländern (Aegypten, Indien, Brasilien, Mexiko, Türkei) vor; in Europa, insbesondere in Deutschland und Frankreich, ist sie selten. In Japan kommt sie im südwestlichen Theile des Landes, am westlichen Rande der Kiushiu-Insel, vor; auf der Goto-Insel ist sie, wie man behaupten darf, endemisch. Die Angaben der Bewohner der Goto-Insel scheinen die Ansicht Virchow's über die Natur und Aetiologie dieser Krankheit zu bestätigen. Auch der von mir beobachtete Fall bestätigt hinsichtlich des anatomischen Befundes die Ansicht Virchow's. Auf der Insel Goto behauptet man, dass die Krankheit erblich sei, doch liegen keine Beweise für die Richtigkeit dieser Behauptung vor.

Für das häufigere Vorkommen der Krankheit in den wärmeren Ländern weiss ich keinen Erklärungsgrund zu geben; man nimmt an, dass die reichlichere Schweissabsonderung eine Reizung der Haut bewirkt, welche das Entstehen erysipelatöser Hautentzündungen begünstigt, in deren Gefolge die Elephantiasis auftritt.

Da ich bis jetzt bloss ein einziges Mal Gelegenheit hatte, eine Elephantiasis scroti zu behandeln, so kann ich das behauptete Vorkommen von Spaltpilzen in den erkrankten Geweben weder bestätigen, noch in Abrede stellen.

3. Ein Fall von Galaktocele (nach Vidal) und ein Fall von Hämatocele in Folge einer Dermoidcyste.

A. Ein 28jähriger Bauer wurde am 22. November 1880 mit beträchtlicher Vergrösserung des Hodensackes in das Hospital Shitaya aufgenommen. Nach seiner Angabe hatte er 4 Jahre vorher eine Contusion des Hodensackes erlitten. Unmittelbar nach diesem Unfalle trat weder Schmerz noch Hodensackanschwellung ein. Erst 5 Tage nachher fühlte er einigen Schmerz beim Gehen. Gleichzeitig trat eine Anschwellung des Hodensackes ein, die nach und nach eine beträchtliche Grösse erreichte.

Status praesens: Die Länge des Hodensackes beträgt $32^1/_2$ Ctm., der Umfang desselben 22 Ctm. Die Geschwulst hat das Aussehen einer grossen Hydrocele. Bei der Betastung fühlte man in der Geschwulst Fluctuation, aber die Flüssigkeit war nicht durchscheinend. Ich nahm eine Probepunction vor. Aus dem Einstiche entleerte sich eine weissgelbliche, milchartige, getrübte, undurchscheinende Flüssigkeit, in welcher ich bei der sofort vorgenommenen mikroskopischen Untersuchung Fettkügelchen verschiedener Grösse fand. Dagegen entdeckte ich in derselben nichts dem Filariawurm Aehnliches. (Ein mir persönlich bekannter portugisischer Arzt, Dr. P. de Magalhaes aus Rio de Janeiro, theilte mir mit, in drei Fällen in der geronnenen Flüssigkeit Filaria gefunden zu haben.)

Diagnose: Nach dem Ergebnisse der mikroskopischen Untersuchung der durch die Probepunction gewonnenen Flüssigkeit leidet der Kranke nicht an Hydrocele, sondern an Galaktocele.

Behandlung: Ich machte mit dem grossen Trocart eine Punction. Es entleerten sich aus der Geschwulst 350 Grm. Flüssigkeit, worauf der Hodensack seine normale Grösse wieder erlangte. Ich machte hierauf eine Jodinjection, um zu sehen, ob sich in dem Hodensack wieder eine ähnliche Flüssigkeit ansammeln würde. Ich forderte den Kranken auf, er solle sich wieder im Hospitale einfinden, sobald er die Bildung einer neuen Ansammlung wahrnehmen würde. Ich habe aber seitdem nichts mehr von ihm gehört.

B. Am 20. September 1881 wurde ein 51jähriger Kaufmann mit einer Hodensackgeschwulst in das Hospital aufgenommen. Der Kranke gab an, die Hodensackgeschwulst bestehe schon seit seiner Kindheit, in seinem 25. Lebensjahre habe sie an Umfang zugenommen, worauf sie bis zum Jahre 1881 stationär geblieben sei, von da an sei von Neuem eine Vergrösserung derselben eingetreten; im März 1881 habe ein Arzt die Punction der Geschwulst ausgeführt, wobei sich nur Blut aus derselben entleert habe.

Status praesens: Umfang der Geschwulst 68 Ctm., Länge derselben 74 Ctm. Der Penis ist nicht vollständig in der Geschwulst verschwunden.

Diagnose: Ich machte eine Probepunction, wobei sich aus der Geschwulst eine blutige Flüssigkeit entleerte, in welcher ich bei der mikroskopischen Untersuchung gesternte, alte, rothe Blutkörperchen fand. Ich war

deshalb der Ansicht, dass ich es mit einer Haematocele zu thun hätte, welche aus einer alten Hydrocele mit verdickten Scheidewänden entstanden wäre.

Behandlung: Ich dachte, dass bei einer Hämatocele mit verdickten Scheidewänden die Vornahme der Incision angezeigt wäre. Die Operation nahm folgenden Verlauf: Ich machte einen Längsschnitt in die Geschwulst, worauf sich aus derselben 1400 Grm. entfärbtes halbgeronnenes Fibrin entleerte, wie wenn dieselbe ein Aneurysma gewesen wäre. Als ich den Grund der Wunde untersuchte, fand ich in demselben eine Cystenähnliche Geschwulst, in welche ich die Probepunction machte. In der entleerten Flüssigkeit fand ich bei der mikroskopischen Untersuchung wieder gesternte, alte, rothe Blutkörperchen. Ich führte hierauf die Incision der Geschwulst aus, wobei sich aus derselben 720 Grm. blutige Flüssigkeit entleerte. Nachdem ich die Wundfläche mit einprocentiger Carbolsäure gereinigt hatte, fand ich auf dem Boden der Geschwulst einen weiteren Tumor, welchen ich gleichfalls öffnete. Es befand sich in demselben aber keine blutige Flüssigkeit, sondern eine weisse klebrige Substanz. Da, wie ich aus diesem Befunde schloss, die Hoden gleichfalls entartet waren, führte ich die Castration aus. Ich entfernte auch einen Theil der verdickten Scheidewand, weil dieselbe mit kalkigen Concrementen besäet war. Ich behandelte die Wunde mit Jodoformgaze und legte eine Drainage an. In den Hoden, welche ich der Länge nach auseinanderschnitt, fand ich vollständig entwickelte Haare und Gallenfett. Die oben erwähnte weisse, klebrige Substanz war also wahrscheinlich ebenfalls Cholestearin. Aus dem Befunde ging hervor, dass es sich in diesem Falle um eine in Folge einer Dermoidcyste eingetretene Hämatocele handelte. Die Geschwulst sah nach der Incision gerade wie ein gespaltener Aneurysmasack aus. Auf diese Aehnlichkeit haben auch schon Andere hingewiesen, z. B. Erichsen.

C. Die Hydrocele ist in Japan eben so häufig, wie in Europa, und ich habe vielfach Gelegenheit gehabt, sie zu behandeln. Das Wichtigste bei der Diagnose derselben ist vor Allem, mit Sicherheit zu erfahren, was für eine Flüssigkeit sich gebildet habe. Das bisher anempfohlene Kriterium des Durchscheinens kann ich, wie Manche wollen, als durchaus zutreffend nicht erachten; ich möchte dabei auf eine hier nothwendige Distinction aufmerksam machen. Wenn nämlich ein Durchscheinen nicht Statt hat, so ist keineswegs schon der Schluss zu machen, dass Wasseransammlung nicht vorhanden, denn es kann die Scheidenhaut verdickt, sogar mit kalkigem Concrement übersäet sein. In diesem Falle lässt sich nur durch Punction die Natur der Flüssigkeit erkennen. Findet sich die Scheidenhaut verdickt, so führe ich nur Incision aus, jedoch unter strenger antiseptischer Behandlung. Die sich durch Durchscheinen offenbarende Hydrocele behandele ich natür-

licher Weise durch Punction mit oder ohne Jodinjection; bei Knaben aber habe ich die Injection nicht angewendet. In meiner militärischen Praxis sind mir 3 Fälle von Recidiv nach der Incision vorgekommen.

---

4. Beitrag zur Behandlung der Sarkome und Carcinome.

Wenn man durch den besonderen Vorzug einer reichen Praxis in der Behandlung der Sarkome und Carcinome vielfach Gelegenheit gehabt hat, mannichfaltigste Erfahrungen zu sammeln, so wird man leicht dahin geführt, auf Grund dieser Erfahrungen sich das Urtheil über Sarkome und Carcinome zu verallgemeinern, um ihrer räthselhaften Natur näher zu treten. In dieser besonderen Lage bin ich; allein ich sage mir durchaus, dass, ohne umfassende Erfahrungen über alle Arten von Geschwulstbildungen, ein verallgemeinerndes Urtheil doch sehr fehlgehen müsse, und ich mag darum nicht über das Gebiet der Beobachtungen mich hinaus wagen, welche freilich mich überzeugt haben, dass zu einer rationellen Behandlung es noch an jeder sicheren Grundlage uns gebricht. Keinesweges verkenne ich die wichtige, die Forschung leitende und fördernde Bedeutung der ätiologischen Theorieen von Virchow, Cohnheim, Billroth, Lücke u. A., aber mir hat die Praxis in der Behandlung der Sarkome und Carcinome Fragen aufgeworfen, die jeder befriedigenden Beantwortung sich noch entziehen und uns daher auf die Beobachtung lediglich noch immer verweisen, so dass Mittheilungen aus der Praxis lange noch von Wichtigkeit bleiben werden für kritische Beurtheilung, oder für Bestätigung und für Modificirung aufgestellter Behauptungen. Mittheilungen aus meinen Erfahrungen in Japan dürften daher mich immerhin von einiger allgemeinen Wichtigkeit bedünken, und so lasse ich hier folgen, was lediglich Erfahrung mir gewiesen hat.

Dass Sarkome und Carcinome zu den sogenannten bösartigen Geschwülsten gehören, darüber kann kein Zweifel bestehen, wenn auch sonst diese Begriffe des Gutartigen und Bösartigen streng genommen relativ sind, als z. B. das sonst „gutartig“ zu nennende Lipom in der Halsgegend wohl als eine bösartige Geschwulst genommen werden muss. Als Kriterium der Bösartigkeit muss un-

streitig vor Allem das Recidiviren gelten; Sarkome und Carcinome haben stets grosse Neigung zu Recidiven und sind zugleich mehr oder weniger von allgemeiner Dyskrasie begleitet. Die Sarkome sind daher bösartiger zu nennen, als die Carcinome, da bei ihnen bei Weitem die Recidive schneller sich entwickeln. In Japan treten Sarkome der verschiedenen Körpertheile leider sehr häufig auf — häufiger, als in Europa —, sowohl bei jungen, als bei älteren und alten Leuten, am Häufigsten in den mittleren Lebensjahren (zwischen 30. und 50. Jahre). In Betreff der Multiplicität, Diagnose, Recidive, Aetiologie, Therapie, speciell der operativen Seite derselben, möge aus meinen Erfahrungen in Japan hier Allgemeines zunächst folgen, dem einige praktische Fälle sich dann anschliessen sollen.

Zur Multiplicität hätte ich zu sagen, dass vielfache Beobachtung mich die Ueberzeugung hat gewinnen lassen, dass die Art der Verbreitung der Carcinome über den Körper auf dem Wege der Saftcanäle und der feineren Lymphgefässe Statt hat, und dass hier nur einige Lymphgefässe als die Träger der Infection erscheinen, welche alsdann den zunächst gelegenen Lymphdrüsen mitgetheilt wird. In Betreff der Sarkome aber habe ich Virchow's Ansicht vollkommen in meiner Praxis bestätigt gefunden; die Verbreitung geschieht hier wirklich ohne Betheiligung der zunächst liegenden Lymphdrüsen, und auch ich muss meinen, dass dies eine nicht mehr zu erschütternde Thatsache genannt werden darf.

Was die Diagnose anbetrifft, so kann ich von gar manchen Schwierigkeiten berichten. Zunächst unterstützt hierbei einigermaassen die Localkenntniss des Vorkommens; zu bemerken wäre hier, dass Sarkome gerne am unteren Ende des Oberschenkels und am oberen Ende der Tibia entstehen. Was die sonstigen Mittel der Geschwulstdiagnose überhaupt, namentlich Palpation und Inspection gewähren, ist von weniger sicherem Anhalt für die Entscheidung; bei der Palpation ist besonders auf genaues Erkennen der Abgrenzung der Schwellung die Untersuchung zu richten. Im Uebrigen ist die Anamnese weniger werthvoll, namentlich wenn man sie nicht — was freilich nur eine grosse Praxis an die Hand giebt — durch Vergleichung in Benutzung zu ziehen weiss; das Alter der Krankheit ist jedoch wichtig zu wissen. Allein trotz alle dem sind

mir Verwechselungen passirt, z. B. des Sarkoms mit nicht mehr pulsirendem Aneurysma in der Kniekehle und am Halse; erst wiederholte Punction verschaffte mir sichere Diagnose*). Ferner gelangte ich bei dem seltener vorkommenden primären Carcinom der Inframaxillardrüse, das ich Anfangs, namentlich wegen der besonders starken Schmerzen, als eine entzündete Drüsenschwellung nahm, erst durch Vornahme einer Probeincision zu der richtigen Diagnose. Auch giebt es Fälle, wo selbst die mikroskopische Untersuchung ein sicheres Resultat nicht ergiebt, und uns Nichts übrig bleibt, um sicher zu gehen, als den Verlauf der Krankheit beobachtend abzuwarten; so beim Anfangsstadium des Uteruscarcinoms mit Ulceration in Folge von Entzündung bei noch jüngeren Frauen in den Dreissigern, und solcher Art verdächtige Geschwüre kommen in Japan bei Frauen oft vor. Ferner konnte ich ein Netzcarcinom auch erst durch Punction mit Sicherheit diagnosticiren. Ich mache kein Hehl aus meinen Irrthümern in der Diagnose; ich berichte diese Fälle, um zu erweisen, dass man es mit der Diagnose nicht sorgsam genug nehmen könne. Mein Resultat der Erfahrung ist, dass das einzig sichere Mittel zur Feststellung der Diagnose der Geschwulst oftmals nur die Probeincision und -Punction ist; für die letztere ist das Middeldorpf'sche Harpunenartige Stilet zu empfehlen, und was die Incision anbetrifft, so ist ihre Gefahr ja durch strenge antiseptische Behandlung äusserst gemindert.

Wenn ich nun zu den Recidiven übergehe, so ist hier nur im Allgemeinen zu bemerken, dass die Recidive bei Sarkomen bei Weitem schneller Statt haben, als bei Carcinomen; auch scheinen bei jüngeren Personen die Recidive sich bei Carcinom schneller zu entwickeln, als bei älteren Personen**). Von besonders langsamer Entwickelung scheinen die Recidive der Scirrhus zu sein, also bei

---

*) Vergl. Aneurysmen.

**) Mir hat sich in meiner Praxis auch bestätigt, dass das Sarkom mehr bei jüngeren, das Carcinom dagegen mehr bei älteren Personen vorkommt. Was nun die Recidive des Carcinoms betrifft, so nehmen auch sie eine langsamere Entwickelung bei älteren Personen, so dass die Vermuthung wohl nahe liegen dürfte, dass, abgesehen von der speciellen Beschaffenheit gefässreicher Carcinome, hier die allgemeine senile Involution der Zellen des gesammten Organismus eine grosse Rolle spielt. Ich mache diese Anmerkung für die Therapie, um die Operation indicirt zu erkennen.

denjenigen Carcinomen, bei welchen das Bindegewebe vorwiegend von den Geschwülsten ergriffen ist.

In Betreff der Aetiologie der Sarkome und Carcinome kann ich nur sagen, dass die verschiedentlich aufgestellten Theorieen für die Therapie noch gänzlich ohne Bedeutung sind, und dass alle bisher angewendeten Medicamente nur palliativen Werth haben, weil sie die Ursache nicht treffen. Selbst das Allgemeinste, ob die Ursache eine locale, oder ob eine weitere, ist bis jetzt nicht zu entscheiden gewesen.

Von dem Wichtigsten, der Therapie, und insbesondere von der operativen Seite*) derselben, möchte ich nun, unter Verweisung auf die nachfolgend dargestellten Krankheitsfälle, einiges Wenige andeutungsweise hier folgen lassen. — Im Allgemeinen ist von der operativen Behandlung der Sarkome und Carcinome zu sagen, dass sie wenigstens eine zeitweise Heilung zur Folge hat. Indessen muss doch in jedem einzelnen Falle auf das Sorgsamste erwogen werden, ob eine Operation unternommen werden dürfe. Denn manchmal, und zwar besonders bei Sarkomen, tritt nach der Operation anstatt der Besserung eine Verschlimmerung ein; diese Fälle sind zumal diejenigen, wo entweder nicht alle erkrankten Partieen exstirpirt werden konnten, oder wo die Operation erst in bereits weit vorgeschrittenen Stadien der Krankheit vorgenommen wurde. In diesen Fällen traten nach wenigen Wochen erschrecklich grosse Recidive ein. Sonst aber kann doch durch das operative Verfahren das Leben 2—3 Jahre erhalten werden, trotz der gefahrvollsten Operationen, wie denn von Billroth in Wien Darmresection**)

---

*) Unter den Medicamenten ist Arsenik das beliebteste, und auch ich habe schon bei Sarkomen der Lymphdrüsen (nach Billroth) durch Injection von Sol. ars. Fowl. 0,3 Grm. und Aq. dest. 0,6 Grm. wohl überraschende, jedoch nur palliative Wirkung gesehen. Ein englischer Arzt will die Carcinome mit Terpenthin curiren.

**) Eine Darmresection wegen Carcinom habe ich noch nicht vorgenommen; aber von einer Gastrotomie, die ich ausführte, möchte ich hier Gelegenheit nehmen zu berichten. Ich führte diese Operation bei einem jungen Manne (einem Barbier) aus, der eine Zahnbürste durch unvorsichtige Führung beim Reinigen des Halses in die Speiseröhre hatte hineingleiten lassen. (Die im Volke gebräuchlichen Zahnbürsten sind ca. 30 Ctm. lang, bestehen ganz aus Holz mit einem besenartigen Büschel am unteren Ende, der jedoch nicht angesetzt ist, sondern aus den feinen Zerspaltungen des Holzes besteht.) Am Tage des Verschluckens verspürte der Mann noch kein Schmerzgefühl, erst am 3. Tage stellten sich Schmerzen ein, und der Mann kam zu mir. Der Pat. zeigte erhöhte Temperatur, hatte Neigung zum Erbrechen, der Unterleib er-

wegen Carcinom vorgenommen worden ist; auch Uterusexstirpation von der Vagina aus. — Bei Sarkomen der Extremitäten entscheide ich mich in denjenigen Fällen, wo nach der Exstirpation doch nur Recidiv eintreten würde, durchaus für die Amputation, um dadurch doch noch längere Zeit das Leben erhalten zu haben.

Als Mittel der operativen Wegschaffung dürften als die sichersten nur Exstirpation und Aetzung gelten; untergeordnete Mittel von ganz fraglichem Erfolge sind Ligatur, Écrasement, Galvanokaustik, Elektrolyse, obwohl dann und wann noch verwendet.

Ich will nun hier aus meiner reichen Hospitalpraxis in Japan einige mir besonders lehrreich gewesene Fälle von Sarkom und Carcinom folgen lassen, welche das oben im Allgemeinen Gesagte näher begründen werden. Zunächst Fälle von Sarkomen.

I. Ein 27jähriger Zimmermann wurde am 15. Mai 1879 wegen einer Kindkopfgrossen Geschwulst an der vorderen äusseren Seite des oberen Drittels des rechten Oberschenkels in das Hospital Shitaya aufgenommen. Der Kranke gab an, dass er vor 5 Jahren am Oberschenkel eine Quetschung erlitten, welche die Bildung einer Hühnereigrossen Verhärtung zur Folge gehabt. Diese Verhärtung verursachte Anfangs keine besonderen Beschwerden; aber seit Februar 1878 nahm dieselbe nach und nach einen grösseren Umfang an. (Die Angabe des Kranken über die Entstehungsursache der Anschwellung wird jedoch mit Vorsicht aufzunehmen sein.)

Die allgemeine Ernährung des Patienten erschien mittelmässig, Respirations- und Circulationsorgane aber normal; die Hautdecke der Geschwulst war nicht geröthet, die Hautvenen waren erweitert; die Geschwulst elastisch, gegen Druck aber unempfindlich; sie war nicht deutlich abgegrenzt, vielmehr continuirlich in die gesunden Theile übergehend, nicht hin und her beweglich. Der Umfang des kranken Beines 48 Ctm., Umfang des gesunden 32 Ctm.

---

schien angeschwollen, der Schall am Bauche tympanitisch. Zwischen dem Processus xiphoideus und dem Nabel war eine bei der Betastung sehr empfindliche Stelle und hier der Schall etwas gedämpft. Unter Narkose nahm ich sofort die Operation vor. Ich legte durch Incision längs der Linea alba den Magen bloss; in der Mitte der vorderen Wand des Magens fühlte ich die Spitze der Zahnbürste. Ich hob nun die Magenwand und zog durch eine bereits durch die Bürstenspitze verursachte Perforation die Bürste heraus. An dem Orte der Perforation war bereits Entzündung und Ulceration entstanden; ich incidirte nun, unter strenger antiseptischer Behandlung, rund herum um die Perforationsöffnung und schaffte dadurch Anfrischung der Wunde, alsdann führte ich die Nähte nach Emmert's Methode aus. Der Pat. befand sich nach der Operation wohl; ich liess ihn vom 3. Tage an Milch geniessen. Am 4. Tage entstand Erbrechen, die Temperatur, die anfänglich 38,5, stieg auf 39,5, der Puls von 100 auf 120. Die Schwellung des Bauches ward stärker. Am 7. Tage nach der Operation trat durch Collaps der Tod ein. Wahrscheinlich war durch die Perforation der Mageninhalt bereits in die Bauchhöhle getreten.

Die Diagnose ergab mir, dass nach dem Entwicklungsprocesse und der äusseren Erscheinung der Geschwulst mit grosser Wahrscheinlichkeit anzunehmen, dass dieselbe sarkomatöser Natur sei. Wegen der überhaupt stets ungünstigen Prognose für die Exarticulation des Hüftgelenkes beschloss ich, die Geschwulst zu exstirpiren. Der Kranke willigte in die Vornahme der Operation ein. Am 16. Mai führte ich die Exstirpation in folgender Weise aus: Ich führte zuerst einen Längsschnitt von 20 Ctm. Nach der Durchschneidung der Haut und der Fascien versuchte ich die Geschwulst abzulösen. Dies gelang mir jedoch nicht. Ich sah mich genöthigt, den Tumor mit den angrenzenden gesunden Partieen des Musculus quadriceps herauszuschneiden. Das Befinden des Kranken nach der Operation war befriedigend. Die Wunde, welche nach der Lister'schen Methode behandelt wurde, war nach 3 Wochen beinahe zugeheilt. Die Wundränder vereinigten sich zum Theil per primam intentionem, zum Theil per granulationem. Wegen der grossen Ausdehnung der Wundfläche habe ich mit einigen Hautpartieen die Reverdin'sche Transplantation vorgenommen. Fünf Wochen nach der Operation war die Wunde vollständig zugeheilt. Der Kranke wurde aus dem Hospitale entlassen und ging wieder seinen Arbeiten nach. Die mikroskopische Untersuchung der Substanz der Geschwulst wies viele Spindelzellen und vereinzelte Rundzellen nach.

Im 6. Monate nach der Entlassung aus dem Hospitale wurde der Mann von einem heftigen Husten befallen, der mit reichlichem Schleimauswurfe verbunden war. Der Husten liess nach einiger Zeit ein wenig nach, stellte sich aber bald wieder mit erneuter Heftigkeit ein. In dem ausgeworfenen Schleime waren zuweilen Blutstreifen bemerkbar. Von Zeit zu Zeit fühlte der Kranke auch Brustschmerzen. Nachdem derselbe einige Zeit in ärztlicher Privatbehandlung gestanden, liess er sich wieder in's Hospital aufnehmen. — Jetzt war die Abmagerung nicht auffallend; Gesichtsfarbe auch nicht anämisch. (Bei den an Sarkom Erkrankten beobachtete ich gerade, wie dies bei den an Carcinom leidenden Personen der Fall ist, ein eigenthümliches kachektisches Aussehen.) Die auffallendste Erscheinung war eine Dyspnoe, die so heftig war, dass der Kranke kaum sprechen konnte. Bei der Percussion constatirte ich auf der linken Brust eine ausgedehnte Dämpfung, die sich von der Lungenspitze bis zum sechsten Rippenraume erstreckte. Die Lage des Herzens hatte eine rechtseitige Verschiebung erlitten; die Herzspitze hörte ich in der rechten Linea mammalis. Bei der Auscultation der linken Lunge hörte ich deutlich Bronchialathmen. Der Pectoralfremitus war auf der linken Seite schwächer, als auf der rechten. Bei der Untersuchung des Sputums wurden Schleim und hie und da Blutkörperchen, aber keine elastischen Fasern nachgewiesen. Puls 102, Temp. 37. — Seit der Aufnahme des Patienten in's Hospital wurde eine aufsteigende Abendtemperatur nicht beobachtet; Pulsfrequenz über 100 und Dyspnoe stets vorhanden. Alle Symptome wiesen auf das Bestehen einer ausgedehnten Infiltration des Lungengewebes und eines Exsudates in der Pleurahöhle hin. Die Infiltration war aller Wahrscheinlichkeit nach sarcomatöser Natur, weil früher Geschwulst da gewesen und die Abmagerung des Körpers nicht so wie bei anderen wirk-

lichen Lungenkranken der Fall ist. Der Kranke starb nach ungefähr einem Monate an Lungenoedem. Er war, selbst zur Zeit seines Todes, nicht auffallend abgemagert.

Die Section ergab Oedem der unteren Extremitäten. Eine Hautnarbe an der vorderen Seite des rechten Oberschenkels; Verschiebung des Herzens von der linken nach der rechten Seite, dem Percussionsbefunde entsprechend. Eine geringe Quantität Blutcoagula in dem Herzbeutel. Sehr starke Verwachsung der linken Pleura mit der Lunge; in der linken Pleurahöhle Blutcoagula in grosser Menge, halb geronnenes Blut und eine breiartige Flüssigkeit, welche sich unter dem Mikroskope als Spindel- und Rundzellensarkom erwies. Auf der Oberfläche der linken Lunge, welche ich herausnahm, fanden sich vereinzelte Knoten, welche bei der Untersuchung mit blossem Auge eine grosse Aehnlichkeit mit den Sarkomknoten zeigten. Nur in dem unteren Lungenlappen ist ein wenig Luft enthalten. Die linke Lunge, welche ich ebenfalls herausnahm, war hyperämisch, aber zum grössten Theile mit Luft gefüllt. Die Herzklappen waren normal.

Dieser Fall ist deshalb interessant, weil die Recidive in einem von dem ursprünglichen Krankheitssitze so entfernten Organ auftraten, und daher findet man gerade bei Sarkomen viel häufiger als bei Carcinomen, dass die nächstgelegenen Lymphdrüsen übersprungen und sofort Metastasen in der Lunge neu verursacht werden, was mit der vorwiegenden Neigung der Sarkome, in die benachbarten Blutgefässe einzuwuchern, zusammenhängen dürfte.

2. Ein 31jähriger Mann wurde am 11. Januar 1879 mit Tumor an dem rechten Unterschenkel in das Hospital Shitaya aufgenommen. Derselbe gab an, dass er vor 3 Jahren zum ersten Male Schmerzen am rechten Unterschenkel gefühlt, die durch eine an demselben entstandene Hühnereigrosse Geschwulst hervorgerufen wurden. Er habe später einen in Japan ansässigen englischen Arzt zu Rathe gezogen; dieser habe die Punction des Tumors ausgeführt, die aus demselben entleerte Flüssigkeit mikroskopisch untersucht und an das kranke Bein einen Compressivverband angelegt. Die Behandlung mit dem Compressivverbande sei wirkungslos gewesen, vielmehr habe die Geschwulst während seines einmonatlichen Aufenthaltes in dem von dem englischen Arzte geleiteten Hospitale an Grösse zugenommen. — Gegenwärtig erschien der allgemeine Ernährungszustand gut; das Aussehen nicht anämisch, nicht kachektisch; Respirations- und Circulations-Apparat normal. An der vorderen äusseren Seite des linken Unterschenkels befindet sich eine bedeutende Anschwellung, die Hautdecke der Geschwulst ist nicht geröthet; die Hautvenen sind sehr erweitert. Die Geschwulst ist nicht deutlich abgegrenzt; sie fühlt sich elastisch an und ist nicht verschiebbar.

Die Diagnose ergab mir unzweifelhaft Sarkom. Ich schlug nun dem Kranken vor, die Amputation des unteren Drittels des Oberschenkels vorzunehmen. Die Gründe, welche mich bestimmten, der Amputation am unteren Drittel des Oberschenkels den Vorzug zu geben, waren folgende: 1) ich vermuthete, dass die Tibia durch den Krankheitsprocess in Mitleidenschaft gezogen sei, indem die Geschwulst selbst entweder vielleicht vom Knochenmark

oder von dem Periost ausgegangen sei; 2) fürchtete ich, dass, wenn ich die Exstirpation vornähme, Recidive doch wieder schnell eintreten würden; 3) ist die Prognose für die Amputation an diesem Orte verhältnissmässig günstiger als am oberen Theile. Der Kranke willigte indessen in die Vornahme der Operation nicht ein. Ich machte ihm hierauf den Vorschlag, er möchte gestatten, dass ich die Exstirpation der Geschwulst versuchte und die Amputation nur dann vornähme, wenn sich die Nothwendigkeit derselben im Verlaufe der Operation herausstellen würde. Diesem Vorschlage gab der Kranke seine Zustimmung. Ich führte die Operation in folgender Weise aus:

Ich machte eine grosse Incision in den Tumor, durch welche ich die Tibia mit dem Finger untersuchte. Da ich dieselbe brüchig fand, so nahm ich die Amputation des Beines im unteren Drittel des Oberschenkels vor. Die anatomische Untersuchung der Geschwulst ergab, dass sie gleich unmittelbar unter dem Kniegelenk begann und circa zwei Drittel des Unterschenkels erfasst hatte. Die gesammte Musculatur der Wade war sarkomatös entartet; die Vorderseite des Unterschenkels war hier und dort mit sarkomatösen Knoten besäet. Tibia und Fibula hatten ihre Gestalt verloren; die zurückgebliebenen Knochenpartieen davon waren bröckelig. Zu sagen freilich ist hiernach nicht, ob die Sarkombildung von dem Knochenmark, der Beinhaut oder von den Fascien ausgegangen. Die Wunde wurde nach der Lister'schen Methode behandelt. Die Wundränder vereinigten sich grösstentheils per primam intentionem. Nach 4 Wochen wurde der Kranke aus dem Hospitale entlassen, nach 2 Monaten konnte er mit einem künstlichen Beine gehen. Es war sogar in der Entwickelung der Musculatur kein Unterschied zwischen der gesunden und der kranken Seite bemerkbar. Der Mann befand sich während 2 Jahren den Umständen entsprechend wohl. Ein Kind, welches ihm zu dieser Zeit geboren wurde, starb im Alter von 6 Monaten an Meningitis tuberculosa. Zwei Jahre nach seiner Entlassung aus dem Hospitale bekam er eine kleine Anschwellung an der linken Schläfe, derentwegen er wieder in's Hospital Shitaya aufgenommen wurde. Ich musste damals gerade eine Militär-Inspectionsreise antreten. Der Kranke liess sich in ein anderes Hospital aufnehmen, in welchem man die Exstirpation der Geschwulst vornahm. Noch während der Wundheilung traten Recidive ein und machten so rasche Fortschritte, dass jeder neue operative Eingriff aussichtslos erschien. Der Kranke starb an Druck auf das Gehirn.

Wenn man die beiden vorstehenden Fälle vergleicht, findet man, dass das Recidiv sowohl nach der Exstirpation, als auch nach der Amputation eintrat; nur stellte es sich nach der ersteren früher ein, als nach der letzteren. In beiden Fällen war die Natur der Geschwulst die nämliche. Ich bitte, das oben im Allgemeinen Angedeutete hier zu vergleichen.

3. Ein 22jähriger Bauer wurde am 3. Mai 1879 mit Tumor am Oberschenkel in das Hospital Shitaya aufgenommen. Ein Jahr vorher hatte er beim Arbeiten plötzlich einen heftigen Schmerz an der inneren Seite des

rechten Oberschenkels verspürt. Vierzehn Tage nachher bemerkte er an derselben Stelle eine kleine Anschwellung, zu deren Heilung er sich einer Massage-Cur unterzog. (Seit den ältesten Zeiten, seit ungefähr 1000 Jahren, ist die Massage ein in Japan sehr beliebtes Volksheilmittel gegen die verschiedenartigsten Krankheiten.) Der Tumor verschwand jedoch nicht; er nahm vielmehr in dem Maasse zu, dass der Kranke im October 1878 nur noch mit Mühe gehen konnte. Seit Januar 1879 machte die Krankheit so rasche Fortschritte, dass der Kranke gar nicht mehr gehen konnte. — Gegenwärtig war die Gesichtsfarbe anämisch, das Gesicht auffallend abgemagert. Die Geschwulst beginnt unmittelbar unter dem Ligamentum Poupartii und reicht bis unmittelbar unter das Knie; dieselbe ist eiförmig. Der grösste Umfang des angeschwollenen Oberschenkels beträgt 104 Ctm. Der ganze Oberschenkel bildete eine enorme Geschwulst. Die Hautvenen sind erweitert, geschlängelt; an dem Tumor sind hie und da harte und weiche Stellen zu fühlen.

Die Diagnose musste unzweifelhaft auf ein Sarkom hindeuten. Da der Tumor so überaus gross war, so hätte allerdings die Exarticulatio femoris vorgenommen werden müssen; allein der Kranke befand sich in einem so herabgekommenen Zustande, dass vorauszusehen war, er würde die Operation nicht mehr überstehen können.

Dieser Fall ist der exorbitanten Geschwulst wegen interessant, und ich glaube, dass ein Sarkom von solcher Grösse kaum jemals von Anderen in Japan beobachtet worden ist.

Ich hatte ausserdem Gelegenheit, Sarkome des Oberkiefers mit Nasenpolypen und solche des Unterkiefers zu beobachten; die Krankheit war aber in allen Fällen schon so weit vorgeschritten, dass die Resection des Kiefers unausführbar erschien. In anderen Spitälern wurde in Fällen, in denen der Krankheitsprocess schon sehr grosse Fortschritte gemacht hatte, die Resection ausgeführt; aber die Recidive traten sehr bald ein und die neue Geschwulst erreichte einen grösseren Umfang, als früher.

Wegen Epulis resecirte ich in 3 Fällen den Unterkiefer; in keinem der 3 Fälle trat Recidiv ein — eine Thatsache, welche Virchow's Ansicht bestätigt. Freilich wollen Andere dennoch auch hier über Recidive Erfahrungen besitzen. Der ganze Verlauf der Epulis ist langsamer, als der anderer Sarkome; hier ist auch kein kachektischer Zustand selbst in den vorgeschrittenen Stadien.

Wegen Hodensarkoms führte ich einige Male die Castration aus. Die Recidive traten indessen schon nach einigen Monaten ein, obgleich ich die gesunden Theile mit fortnahm.

Lympho-Sarkome des Halses kommen in Japan nicht selten

vor. Ich behandelte dieselben nach der Vorschrift Billroth's mit Tinctura arsenicalis Fowleri. In einigen Fällen hatte diese Behandlung einen sehr guten Erfolg; in anderen dagegen erwies sie sich minder wirkungsvoll.

Einmal führte ich bei einer älteren Frau wegen Sarkoms die Exarticulatio humeri aus; das Recidiv trat indessen schon nach 3 Monaten ein.

Was die Indication der Exstirpation betrifft, so sollte, wie bereits oben bemerkt, nach meiner Ansicht diese Operation nur dann vorgenommen werden, wenn es möglich ist, durch dieselbe alles Krankhafte in der Umgebung des Tumors vollständig zu entfernen.

Wenden wir uns nun zu einigen Fällen von Carcinom.

1) Bei einem 40jähr. Manne, den ich wegen eines harten Brustcarcinoms (das bei Männern sehr selten auftritt) operirte, trat das Recidiv nach 3 Jahren ein. Da die Achsel- und Halsdrüsen bereits infiltrirt waren, so unterliess ich es, eine neue Operation vorzunehmen.

Brustcarcinom der Frauen kommt in Japan sehr häufig vor und schon seit den ältesten Zeiten wird diese Krankheit operativ behandelt. Bei allen von mir operirten Frauenspersonen (ungefähr 40 in 7 Jahren) traten Recidive ein; aber bei jüngeren Individuen stellte sich, wenn der Tumor ein hartes Carcinom war, das Recidiv trotz gründlicher Ausräumung der Achseldrüsen, viel früher ein als bei älteren Personen. Bei den über 50 Jahre alten Frauen, bei welchen die Menstruation schon aufgehört hatte, trat das Recidiv zwar auch ein, aber das Wachsthum des Tumors ging sehr langsam vor sich, wahrscheinlich, weil bei diesen Individuen der Rückbildungsprocess schon begonnen hatte. Uebrigens wäre bei einer Statistik der Recidivfälle bei den Frauenspersonen in Bezug auf das Aufhören der Menstruation eine Sonderung einzuhalten nöthig.

2) Uterus-Carcinome sind in Japan sehr häufig; dieselben gelangen indessen gewöhnlich so spät zur ärztlichen Behandlung, dass sich Nichts mehr dagegen thun lässt. Mir sind mehrere Fälle vorgekommen, in welchen beim Beginne der Erkrankung die Diagnose sehr schwierig war. Besonders bei jüngeren Individuen war es oft kaum möglich, sich mit Bestimmtheit darüber auszusprechen, ob

man es mit einer bösartigen Geschwulst, oder mit einem ulcerativen Process zu thun habe; ich erinnere hier an das bereits oben Bemerkte. Wegen der Blutung habe ich bis jetzt nur Auskratzung mit nachfolgender Aetzung angewendet; das Resultat, wenn auch nur ein palliatives, war doch wegen der längeren Erhaltung des Lebens meistens glücklich.

3) Der Zungenkrebs kann in Japan sehr häufig beobachtet werden. In 7 Jahren sind mir 6 Fälle vorgekommen. Ich nahm nach der Vorschrift Billroth's vorher immer die Ligatur der Lingualis am Halse vor. Von den 6 Operirten lebt nur noch ein 65jähr. Mann, bei welchem ich die Operation vor 3 Jahren ausgeführt habe. Es besteht bei demselben indessen schon seit einiger Zeit eine leichte Verhärtung der Halsdrüsen.

4) Lippencarcinome sind in Japan sehr selten. Mir ist noch kein Fall vorgekommen. Ich weiss, dass für die Erklärung des häufigen Erscheinens in Europa die „Pfeifentheorie" aufgestellt wird; allerdings ist man in Japan im Volke gewohnt, die Pfeife anders, als in Europa, zu halten.

5) Ich hatte auch Gelegenheit, eine Operation wegen eines primären submaxillaren Drüsencarcinoms auszuführen, wie bereits oben bemerkt worden.

Da die Infiltration schon ziemlich ausgedehnt war, so habe ich wegen der zu befürchtenden starken Blutung die Ligatur der Carotis externa ausgeführt, und zwar unterhalb der Abzweigung der Art. thyreoidea superior, obgleich viele Chirurgen hiergegen sehr eingenommen sind; jedoch habe ich die Nachtheile wohl erwogen und einzig darnach meine Wahl getroffen. Ich wollte die Ligatur der Carotis communis nicht vornehmen, weil der Kranke eine leichte halbseitige Lähmung hatte. Die Operation verlief ohne Zwischenfälle. Die Wundheilung nahm einen günstigen Verlauf. Am 7. Tage nach der Operation wurde der Kranke, gerade als er aus dem Bette steigen wollte, von dem Tode überrascht. Da ich die Section nicht vornehmen konnte, bin ich bezüglich der Todesursache auf Vermuthungen angewiesen. Der Tod dürfte entweder durch einen erneuten Schlaganfall, oder durch Embolie herbeigeführt worden sein, wie andere Chirurgen auch nach der Unterbindung der Carotis externa unterhalb der Art. thyreoidea superior beobachtet haben.

6) Das Oesophagus-Carcinom kommt in Japan sehr häufig vor, besonders bei Sake-Trinkern (Sake ist ein aus Reis bereitetes Weinartiges, berauschendes Getränk). Es scheint dieses Carcinom erblich zu sein. In Japan ist der Volksausdruck für diese seit Urzeiten bekannte Krankheit „Kak", d. h. nicht mehr fähig, Reis

zu essen. — Für die Behandlung ist vor Allem zunächst sorgfältigste Untersuchung nothwendig, ob auch wirklich Carcinom vorhanden ist, damit namentlich nicht ein Aneurysma der Aorta täusche, in welchem Falle bei Sondirung sofort der Tod eintreten könnte; also eine Untersuchung des Circulationsapparates anzustellen nothwendig. Die Behandlung ist nun entweder die der Sonden-Einlegung, oder Nicht-Einlegung einer Sonde. Wenn bereits Dyskrasie eingetreten, ist die Einlegung der Sonde nicht mehr anzurathen, weil alsdann die Geschwulst sicherlich doch schon etwas entzündet und auch bereits ziemlich erweicht ist, indem durch Festsetzung von Speisen leicht Spaltpilze sich erzeugen, welche alsdann in das Gewebe des Carcinoms gelangen; denn in solchem Falle wird das fortwährende Sondiren den Tod nur beschleunigen. Der Verlauf der Krankheit, von dem ersten Bemerken derselben an gerechnet, ist in Japan ca. 8—10 Monate.

7) Erkrankungen an Rectum-Carcinom sind auch nicht selten. In allen Fällen, die mir vorgekommen sind, hatte die Infiltration schon eine solche Ausdehnung erreicht, dass ich die Exstirpation nicht mehr vornehmen konnte.

8) Pylorus- und Coecum-Carcinome kommen gleichfalls dem Arzte nicht selten vor.

9) Dagegen hatte ich nur einmal Gelegenheit, ein Netz-Carcinom zu beobachten. Dass es sich wirklich um Netz-Carcinom handelte, hat die mikroskopische Untersuchung unzweifelhaft dargethan.

10) Cancroide am Handrücken sind mir nur einmal vorgekommen. Ich amputirte den Vorderarm. Man hat früher bereits erkannt, dass diese Geschwulst nicht bösartig sei, aber der Verlauf sich lange hinzöge. Für meinen Fall habe ich von dem etwaigen Recidiv noch keine Nachricht.

---

5. Ueber Aneurysmen.

Pulsation und Geräusch werden allgemein als sehr wichtige Anhaltspunkte für die Diagnose der Aneurysmen betrachtet. In manchen Fällen ist indessen, wie auch von Anderen beobachtet worden ist, das Geräusch nicht wahrnehmbar. Erichsen bemerkt, dass dasselbe bei sackförmigen Aneurysmen am deutlichsten zu

vernehmen sei, wenn der Sack nicht gar zu sehr vom Blute ausgedehnt oder theilweise entleert ist. Diese Bemerkung scheint mir vollkommen richtig zu sein. Ich habe 2 Fälle von Aneurysma an der Aorta beobachtet, bei welchen das Geräusch nicht wahrzunehmen, obgleich Dämpfung und Pulsation an der rechten Seite des Brustbeines ganz deutlich war.

Einer der Kranken war ein 35jähriger Kaufmann, ein Trinker, welcher angab. dass er in seinem 20. Lebensjahre an einem Schanker gelitten, 3 Monate später am Hals und Rücken Roseola bemerkt und einige Zeit nachher Gelenkschmerzen verspürt habe. Der Kranke schien also an Syphilis gelitten zu haben. Im August 1883 trat Lähmung seiner unteren Extremitäten ein, welche so rapide Fortschritte machte, besonders auf der rechten Seite, dass er im September nicht mehr gehen konnte. Am 30. September 1883 wurde der Kranke in das Hospital Shitaya aufgenommen.

Status praesens: Der Kranke ist so schwach, dass er im Bette nicht sitzen kann. Mittelst des Katheters wurde eine grosse Quantität Urin abgelassen. Abmagerung der unteren Extremitäten, bedeutende Motilitätsstörungen. Am Perineum befindet sich eine eiternde Fistel und rechts vom Brustbein eine Anschwellung mit deutlicher Pulsation. Bei der Percussion wird an dieser Stelle Dämpfung gefunden. Der Kranke kann die Entstehungszeit der Geschwulst nicht angeben. Die Herzdämpfung ist normal. Bei der Auscultation werden die Herztöne normal gefunden, an der angeschwollenen Stelle ist kein Geräusch vernehmbar. Ich vermuthete eine Rückenmarkskrankheit mit Erweiterung der Aorta, obgleich keine Druckerscheinungen der Aorta, als Heiserkeit der Stimme, Schlingbeschwerden, Dyspnoe vorhanden waren. Nach vierzehn Tagen starb der Kranke an Entkräftung.

Die Section ergab Hyperämie des Rückenmarkes in der Lumbar-Gegend, Caries der Lendenwirbel und des Os sacrum, welche letztere wahrscheinlich syphilitischer Natur war. An den cariösen Stellen befanden sich Eitergänge. Nach der Eröffnung der Brusthöhle fand ich eine Gänseeigrosse Erweiterung des aufsteigenden Astes der Aorta. Ich spaltete die erweiterte Stelle und fand die drei Aortahäute verdickt und in der Mitte erweitert. Auf der Innenfläche der Intima waren durch den atheromatösen Process Unebenheiten entstanden. An manchen Stellen fand sich ein kalkiger Belag. Es waren keine Coagula und kein Fibrin vorhanden.

Wie oben schon erwähnt, habe ich kein Geräusch gehört, obwohl die Section das Vorhandensein von Unebenheiten nachgewiesen hat. Ob die Form des Aneurysma einen Einfluss auf die Entstehung des Geräusches hat, weiss ich nicht. In dem vorliegenden Falle war das Aneurysma spindelförmig.

Ein 39jähriger Kaufmann hatte nach seiner Angabe früher an Syphilis gelitten. Im März 1880 fühlte er in der rechten Brust Schmerzen, was ihn veranlasste, ärztliche Hülfe in Anspruch zu nehmen. Im Jahre 1881 fühlte

er an der rechten unteren Extremität Schmerzen, die sich in Folge ärztlicher Behandlung linderten. Im Juli 1882 bemerkte er, dass sein Gesicht anschwoll; er hatte von Zeit zu Zeit Husten, Schling- und Athembeschwerden, welche letzteren anfallsweise, wie beim Asthma, auftraten.

Status praesens: Anschwellung des Gesichtes und der oberen Extremitäten. Pulsschlag der beiden Radial-Arterien ungleichzeitig. Heiserkeit, schwere Respiration, an der rechten Seite des Brustbeines eine geringe Anschwellung mit nicht deutlich wahrnehmbarer Pulsation. An der angeschwollenen Stelle constatirte ich bei der Percussion Dämpfung. Bei der Auscultation vernahm ich kein Geräusch. Der Kranke starb nach 8 Tagen an Lungenoedem.

Ich durfte die Section nicht vornehmen. Es ist indessen sehr wahrscheinlich, dass der Kranke an einer Erweiterung der Aorta litt. Die Druckerscheinungen der Aorta waren sehr auffallend. Ueber die Form der Erweiterung kann ich nur Vermuthungen aussprechen; es ist wahrscheinlich, dass es sich in diesem Falle um ein spindelförmiges Aneurysma handelte, welches schon lange bestand, bis endlich unter Druckerscheinungen auf den Nervus vagus der Tod eintrat.

Erichsen hat die Beobachtung gemacht, dass, wenn ein umschriebenes sackförmiges Aneurysma durch Zerreissung diffus wird, der Kranke plötzlich einen heftigen Schmerz fühlt und man bei der Untersuchung die Geschwulst bedeutend vergrössert und ohne die früher begrenzte Form findet, auch Pulsation und Geräusch nicht mehr so deutlich wahrnehmbar seien. Ich hatte Gelegenheit, die nämlichen Erscheinungen zu beobachten. In einem Falle von Aneurysma der Arteria iliaca externa war Anfangs Pulsation und Geräusch deutlich wahrnehmbar. Eines Tages fühlte der Kranke einen heftigen Schmerz. Tages darauf war die Pulsation nicht mehr wahrzunehmen. Ich machte den Versuch, die Iliaca communis zu unterbinden; ich musste aber davon abstehen, weil ich nach der Incision fand, dass sie von dem Aneurysmasack bedeckt war. Es sind mir mehrere Fälle vorgekommen, in denen die Anfangs deutlich wahrnehmbare Pulsation später verschwand.

Die nicht pulsirenden Aneurysmen können sehr leicht mit anderen Geschwülsten, als Sarkomen, Abscessen, verwechselt werden. Namentlich Aneurysmen der Arteria poplitea und der Schenkelarterie zeigen, wenn Pulsation und Geräusch verschwunden ist, eine so grosse Aehnlichkeit mit Sarkomen, dass es mir in manchen Fällen Anfangs unmöglich war, eine bestimmte Diagnose zu stellen. Das nicht pulsirende Aneurysma bietet ganz die nämlichen Erscheinungen, wie das Sarkom, z. B. Oedem des unter dem Krank-

heitssitze befindlichen Theiles der Extremität, Erweiterung der Hautvenen, und als charakteristisches Symptom erschwerte Streckung der in halber Beugung gehaltenen unteren Extremität. In zweifelhaften Fällen musste ich sehr oft die Probepunction machen, welche indessen nicht immer sichere Aufschlüsse über die Natur der Krankheit giebt, weil zuweilen auch in den Sarkomen sternförmige, alte, rothe Blutkörperchen vorkommen. Auch der Verlauf der Krankheit liefert nicht immer einen sicheren Anhaltspunkt für die Diagnose, weil auch die Aneurysmen sich rasch entwickeln können. Die Angaben der Kranken über die Entstehungsursache der Erkrankung müssen erfahrungsgemäss mit grosser Vorsicht aufgenommen werden. Es blieb mir nichts übrig, als den Kranken längere Zeit hindurch zu beobachten und die Probepunction zu wiederholen. In vielen Fällen musste ich die Probepunction mehrmals wiederholen, ehe ich mich mit Bestimmtheit über die Natur der Krankheit aussprechen konnte. Ja, ich musste in einzelnen Fällen sogar die Probeincision ausführen, nach welcher ich sogleich, wenn sie zu einem bestimmten Resultate führte, zu der durch die Natur der Krankheit angezeigten Operation schritt.

In einem Falle, in welchem das Aneurysma seinen Sitz an der Theilungsstelle der rechten Carotis communis und der Arteria subclavia hatte, war gleichfalls nur eine Wahrscheinlichkeitsdiagnose möglich, die übrigens durch den Sectionsbefund bestätigt wurde.

Ausser mit Sarkomen können die Aneurysmen sehr leicht mit Abscessen verwechselt werden.

Ich hielt einen Abscess an der inneren Seite des Oberschenkels für ein Aneurysma, weil bei der wiederholt vorgenommenen Punction kein Eiter erschienen war und die Symptome die nämlichen waren wie diejenigen des nicht pulsirenden Aneurysma, nämlich Oedem des ganzen Beines, Venenerweiterung, gebeugter Zustand des Kniegelenkes. Ueberdies war nach der Angabe des Kranken die Anschwellung am Oberschenkel plötzlich unter heftigem Schmerz eingetreten, wie bei einem umschriebenen sackförmigen Aneurysma, das durch Berstung diffus wird. Ich beobachtete die Krankheit einige Zeit hindurch und nahm mehrmals die Punction vor, bis endlich das Erscheinen von Eiter meine Zweifel löste. Ich machte eine Incision und fand an einer Stelle des M. quadriceps ein Loch, in welches man mit Leichtigkeit den kleinen Finger einführen konnte. Zwischen den Muskelschichten lagerte Eiter. Jetzt konnte ich mir die oben geschilderten Erscheinungen erklären. Der Durchbruch des Eiters durch den Muskel und die Ausbreitung desselben in den Muskelschichten hatten, wie man wohl annehmen darf, den plötzlichen

heftigen Schmerz und die Anschwellung hervorgerufen. Bei der mehrmals wiederholten Punction war ich nie auf den Eiterherd gestossen.

Es ist mir umgekehrt auch begegnet, dass ich Anfangs ein Aneurysma für einen Abscess hielt. Die Symptome waren die nämlichen, wie im vorhergehenden Falle. Durch längere Beobachtung und wiederholte Vornahme der Punction verschaffte ich mir Gewissheit über die Natur der Krankheit.

Die Ansichten über die Rolle, welche die Syphilis in der Aetiologie des Aneurysma spielt, stehen einander noch schroff gegenüber. Für Diejenigen, welche die Syphilis als eine der Entstehungsursachen des Aneurysma ansehen, dürfte die Thatsache von Interesse sein, dass bei mehr als der Hälfte der 40 Personen, welche ich während meiner 7jährigen Privat- und Hospital-Praxis wegen Aneurysma behandelt habe, Syphilis nachweisbar war. Bardeleben behauptet, dass die Alkoholdyskrasie das Entstehen von Aneurysmen begünstige. Diese Ansicht ist nach meiner Erfahrung vollkommen richtig. Fast sämmtliche Individuen, welche ich wegen Aneurysma behandelt habe, besonders die jüngeren, waren Trinker.

In 10 Fällen von Aneurysma habe ich die Central-Ligatur ausgeführt. In allen diesen Fällen war das Aneurysma noch nicht sehr gross und die Möglichkeit der Resorption noch vorhanden. Es dauerte 2—3 Monate, bis die vollständige Resorption eintrat. Es schien mir, als ob man unmittelbar nach der Vornahme der Ligatur eine kleine Abnahme der Geschwulst und der Schmerzen bemerken konnte. Dieser Zustand hielt in den meisten Fällen ungefähr bis zum Ende des 2. Monates an. Von dieser Zeit an nahmen alle Krankheitserscheinungen sehr rasch ab. In keinem der 10 Fälle ist Gangrän eingetreten, noch hat sich die Pulsation wieder eingestellt. In einem dieser 10 Fälle nahm ich die Central-Ligatur der Arteria iliaca vor, in den übrigen die der Schenkelarterie. Sämmtliche 10 Fälle verliefen sehr günstig.

Einmal versuchte ich wegen eines Aneurysma an dem unteren Theile der rechten Carotis communis die peripherische Ligatur der Arteria communis vorzunehmen. Dieser Versuch misslang.

In einem Falle habe ich bei Aneurysma der Arteria poplitea die Compression mit Esmarch'schen Binden nach Billroth vorgenommen, und zwar mit gutem Erfolge.

Ueber Aneurysmen hat mein Assistent Konisi eine sehr sorgfältig gearbeitete Abhandlung in Japan erscheinen lassen.

---

6. Ueber Resectionen.

Nebst einem Anhange über accidentelle Wundkrankheiten und über Luxationen des Hüftgelenkes.

Resection des Oberarmkopfes und des Schulterblattes wegen Caries und Nekrose.

(Hierzu Fig. 7 a, b.)

Ein 34jähriger Mann wurde am 29. April 1879 in des Hospital aufgenommen. Der Kranke gab an, dass vor 3 Jahren, unter Röthung der Haut, eine Anfangs nicht bedeutende, aber schmerzhafte Anschwellung seines Schultergelenkes entstanden wäre. Die Geschwulst sei von selbst aufgebrochen und, nachdem eine grosse Menge Eiter sich aus derselben entleert, hätten sich an der kranken Schulter Fistelgänge gebildet. — Der Kranke sah anämisch aus, war auffallend abgemagert; an der kranken Schulter befanden sich mehrere Fistelgänge, aus welchen eine sehr übelriechende Flüssigkeit hervordrang. Die Beweglichkeit des Schultergelenkes war sehr vermindert. Der Kranke konnte keine activen Bewegungen ausführen, passive Bewegungen verursachten ihm grosse Schmerzen. Er litt an einem chronischen Bronchialkatarrh; eine Infiltration des Lungengewebes war aber nicht nachweisbar. Ich fand nach Einführung der Sonde durch die Fistelgänge die Knochenoberfläche rauh, und stellte deshalb die Diagnose auf Caries.

Ich ging nun sogleich an die Behandlung. Da der herabgekommene Zustand des Kranken und der bestehende Bronchialkatarrh bei längerer Fortdauer der Eiterung den Ausbruch der Phthisis befürchten liess, erschien mir die conservative Behandlung contraindicirt. Ich entschloss mich deshalb zur Resection des kranken Theiles des Oberarmknochens und nahm am 11. Mai diese Operation nach der Methode Robert vor. Der Oberarmknochen wurde in einer Länge von 9 Ctm. resecirt, aber wegen der Erkrankung der Beinhaut nicht nach der subperiostealen Methode. Nach der Operation befand sich der Kranke relativ wohl, hatte aber Neigung zum Erbrechen; die Wundheilung verlief normal; die Empfindlichkeit des kranken Theiles verschwand, das Allgemeinbefinden war befriedigend. Indessen nach kurzer Zeit bildeten sich von Neuem Fistelgänge. Ich nahm eine abermalige Untersuchung des Kranken vor und fand bei der Sondirung die Oberfläche der Scapula rauh. Ich entschloss mich nun, die kranke Knochenpartie auf operativem Wege zu entfernen. Die Operation, welche ich am 3. October vornahm, geschah in folgender Weise: Ich machte einen Schnitt längs des inneren Randes der Scapula und einen kleineren Querschnitt vom oberen Ende des Längsschnittes aus (nach dem Vorgange Linhart's). Ich fand jetzt, dass die

Oberfläche der Scapula zum grossen Theile nekrotisch war. Nachdem ich mit der Kettensäge den Processus coracoideus und die Spina durchsägt hatte, löste ich die Beinhaut von der Scapula ab. Ein grosser Theil der Beinhaut war von dem Krankheitsprocesse ergriffen und musste deshalb entfernt werden. Der nekrotische Theil des Schulterblattes liess sich nach der Beseitigung der kranken Beinhaut mit Leichtigkeit wegnehmen. Die Blutung während der Operation war unbedeutend, weil in Folge des entzündlichen Processes die Obliteration der Gefässe eingetreten war. Ich legte, ausser mehreren kleineren Vereinigungsnähten, 4 Hauptnähte und eine Drainage an. Die Wunde wurde nach der Lister'schen Methode behandelt. Am 8. Tage nach der Operation entfernte ich alle Nähte. Die Wundränder vereinigten sich zum Theil per primam intentionem. Am 7. November trat allgemeines Oedem auf. Im Urin war eine geringe Quantität Eiweiss nachweisbar. Specifisches Gewicht des Urins 1020. Reaction sauer. Das Oedem hielt bis zum 19. November an. Nach dem Verschwinden desselben trat, obgleich die Fistelgänge noch offen waren, in dem Allgemeinbefinden des Kranken eine bedeutende Besserung ein. Ich hatte schon früher angefangen, mit dem Arme passive Bewegungen vorzunehmen und active ausführen zu lassen. Der Kranke wurde Ende December aus dem Hospitale entlassen, obschon die Fistelgänge noch nicht vollständig geschlossen waren. Auf meinen Rath begab er sich in einen Curort. Ein Jahr war seit der Operation verflossen, als er sich mir wieder vorstellte. Die Fisteln waren jetzt vollständig geschlossen. Er hatte bedeutend an Gewicht zugenommen. Trotz der Wegnahme von 9 Ctm. Oberarmknochen und der Beseitigung des Schulterblattes konnte er seinen Arm ziemlich gut gebrauchen.

Die nachfolgenden allgemeinen Bemerkungen über Resectionen überhaupt gründen sich auf meine vielfachen, in Japan gemachten Erfahrungen, und glaube ich daher, dieselben wohl der Prüfung vorlegen zu dürfen.

Nach meinen Erfahrungen kann die subperiostale Resection keinesweges immer mit Erfolg angewendet werden, obwohl manche Chirurgen grosses Gewicht auf diese Methode gelegt haben; in manchen Fällen sogar, z. B. bei nicht traumatischer Caries, kann sie schwere Nachtheile für den Kranken mit sich bringen; denn wenn man die erkrankten Partieen zurücklässt, werden sie bald wieder krank, also muss man durchaus alle verdächtig scheinenden Partieen sorgfältig wegnehmen, sonst würde man immer wieder genöthigt sein, die Resection zu wiederholen; wirklich sind solche Fälle mir recht oft vorgekommen. Bei frischen Schusswunden dagegen ist, wie ich sehr oft zu beobachten Gelegenheit gehabt habe, die Anwendung der besagten Methode in den meisten Fällen von sehr günstigem Erfolge begleitet gewesen, weil die zurückbleibenden,

d. h. nicht erkrankt gewesenen Partieen noch in ganz gesundem Zustande sind, und die gesunde Beinhaut vollkommen fähig ist, neuen Knochen zu produciren. Für die subperiostalen, bereits cariös gewordenen Schusswunden gilt das Nämliche, was ich über die Anwendung dieser Methode im Allgemeinen bemerkt habe. — Die Erfahrungen, welche ich bei der Anwendung der subperiostalen Resection machte, bestätigen übrigens in allen Punkten Das, was die Proff. Hueter und Linhart in ihren Lehrbüchern über diese Methode gesagt haben.

1) Das Evidement des os ist nach meiner Erfahrung bei Caries kleiner Knochen, z. B. der Fusswurzelknochen, von ausgezeichnetem Erfolge begleitet; besonders wenn nach der Auskratzung mittelst des Paquelin'schen Apparates kauterisirt und die kauterisirte Fläche nach Mosetig mit Jodoform bestreut wird. Dagegen bei Röhrenknochen, z. B. Oberschenkelknochen, habe ich mit diesem Verfahren keine so günstigen Resultate erzielt. In einigen durch chronische Osteomyelitis des Oberschenkels verursachten Erkrankungen an Caries mit Fistelbildung habe ich diese Methode ohne besonderen Erfolg angewendet. Bei mehreren Kranken trat der Tod in Folge acuter Nephritis ein. Ich vermuthe, dass durch den operativen Eingriff die chronische Osteomyelitis wieder acut wurde und, in Folge der mangelhaften Entleerung der Entzündungsproducte, Nephritis eintrat. Die Drainage der Knochenhöhle war mir damals noch nicht bekannt; seit einiger Zeit wende ich dieselbe beim Evidement von Röhrenknochen mit dem besten Erfolge an.

2) Die Sequestrotomie ergab immer sehr günstige Resultate, besonders wenn die Kauterisation angewendet und die Wundfläche mit Jodoform bestreut wurde.

Zu einigen Bemerkungen über die Resectionen der grossen Gelenkenden drängen mich hier meine besonderen Erfahrungen, und zwar zunächst in Betreff der Hand- und Fussgelenke.

Wegen nicht traumatischer Caries habe ich hier die Resection ausgeführt; jedoch der Erfolg entsprach selbst bei totalen Resectionen nicht meinen Erwartungen. Ich war oft genöthigt, später wegen des Umsichgreifens des krankhaften Processes die Amputation dennoch vorzunehmen; aber trotzdem möchte ich empfehlen, bei Caries dieser Gelenke dennoch, und zwar möglichst bald, die Resection zu machen.

Kniegelenks-Resectionen habe ich nur Gelegenheit gehabt, bei frischen Schusswunden vorzunehmen; sie hatten meistens, trotz ziemlich strenger antiseptischer Behandlung, einen ungünstigen Verlauf, woran jedoch wahrscheinlich dem Transporte, der nicht immer für solche Kranke unter den günstigsten Umständen geschehen kann, die Schuld beizumessen ist. Bei nicht traumatischer Caries dagegen verliefen die Resectionen günstig.

Anders war es mit Hüftgelenks-Resectionen, die ich zum ersten Male in Japan wegen bereits cariös gewordener Schusswunden ausführte; sie hatten einen ziemlich guten Erfolg; wegen frischer Schusswunden derartige Operationen vorzunehmen, hatte ich keine Gelegenheit.

Wegen Coxitis bei Kindern hatte ich öfter Gelegenheit, die Resection auszuführen; sämmtliche Patienten befanden sich bereits in einem vorgerückteren Stadium der Krankheit. Die Operation hatte in den meisten Fällen einen günstigen Erfolg. Es trat keine Tuberkulose ein. Dass die Ansicht C. Hueter's, bei Coxitis die Operation möglichst frühzeitig vornehmen zu müssen, richtig sei, wage ich bis jetzt nach meinen Erfahrungen nicht zu bestätigen. Ich habe bei vielen Kindern durch die conservative Behandlung (Beförderung des Eiterabflusses, Extension, Hebung des Ernährungszustandes, Landaufenthalt u. s. w.) ziemlich günstige Resultate erzielt.

Was Ellenbogen-Resectionen anbetrifft, so darf ich hierbei, auf Grund meiner vielfachen Erfahrungen, bestätigen, dass bei traumatischer Caries die Wunden leicht und gut heilen; ebenso haben die Resectionen des Oberarmkopfes sowohl bei frischen, als bei alten Wunden, bei traumatischer und nicht traumatischer Caries stets glücklichen Erfolg.

3) In Betreff der frischen Schusswunden will mir, nach meinen Erfahrungen, durchaus als das Wichtigste erscheinen, stets die Wunde gehörig zu erweitern, um alle fremden Körper sorgfältig herausschaffen zu können, wobei ich jedoch bemerke, dass alle noch mit der Beinhaut zusammenhängenden Knochensplitter mit dieser in ihrer organischen Verbindung gelassen werden müssen, und also nicht erst gewaltsam davon getrennt werden dürfen. Bei der Wunderweiterung muss natürlich für Blutstillung stets Sorge getragen werden.

Was endlich den functionellen Process nach der Resection anlangt, so möchte ich bemerken, dass selbst bei der Resection von Knochenstücken, deren Länge 7 Ctm. überschreitet, und zwar auch bei Nichtanwendung der subperiostalen Methode, Falls die Knochenhaut noch irgend gesund geblieben ist, günstige Resultate erzielt werden können, wenn man der Ernährung des Patienten die grösste Aufmerksamkeit zuwendet und zur Stärkung der Muskeln frühzeitig mit der Vornahme activer und passiver Bewegungen beginnt.

Noch zwei wichtige Fragen möchte ich hier berühren, über welche die Meinungen sehr controvers auseinander gehen, nämlich die Frage wegen des Schnittes der Weichtheile bei Resectionen, und die Frage wegen der Indication der Resection überhaupt.

Was die erstere Frage anlangt, so glaube ich hier einen Unterschied des Schnittes bei frischen Wunden und bei nicht traumatischer Caries hervorheben zu müssen. Bei frischen Wunden kann ich stets nur den Längsschnitt anempfehlen, und zwar ist auch möglichst nur subperiostal zu operiren; bei nicht traumatischer Caries dagegen ist, je nach den speciellen Umständen, in Bezug auf die völlige Wegschaffung aller erkrankten Partieen entweder der Längsschnitt, oder der Querschnitt anzuwenden; in diesem Punkte muss ich überhaupt Hueter völlig beistimmen.

Was die Indicationsfrage anbetrifft, so ist freilich die Resection alle Mal wünschenswerth, jedoch spricht bei dieser Frage leider zu sehr der Transport als ein wichtiger und entscheidender Factor mit, indem Störungen durch ihn nach Resection überaus gefahrvoll werden, und zuweilen der Kranke stirbt; in diesem Falle ist Amputation leider geradezu geboten. Ich muss bei dieser Gelegenheit entschieden betonen, dass die Anlegung künstlicher Glieder nicht bloss als Ersatz der verlorenen natürlichen Gliedmassen nöthig, sondern nach meiner Erfahrung für die Ernährung der amputirten Extremität geradezu unentbehrlich ist. Wenn nach Amputationen keine künstlichen Glieder getragen werden, kann sehr oft ein Rückgang in der Ernährung der entsprechenden Körperhälfte beobachtet werden. Besonders bei jungen Leuten sollte man die Anlegung künstlicher Extremitäten niemals unterlassen.

Zum Schlusse meiner Mittheilungen sei mir noch eine historische Notiz in Betreff der Vornahme der Resection in Japan gestattet.

Bis vor circa 10 Jahren haben nur englische Aerzte in Japan amputirt. In der Zeit von 1874—75 nahm Dr. Elmenenz eine Oberkiefer-Resection vor, und alsdann haben im Jahre 1876, während des Aufstandes, Dr. Sato und Ssiguro Resectionen ausgeführt*). In militärischer Praxis habe ich in Japan zuerst, und zwar nach der älteren Lister'schen Methode, Hüftgelenks-Resectionen vorgenommen.

Anhang.

I. Von den accidentellen Wundkrankheiten.

A. Traumatischer Tetanus.

Bekanntlich will Billroth ihn als Infectionskrankheit erkennen. Ich habe Erfahrungen gemacht, welche mir diese Hypothese für die Aetiologie überaus wichtig erscheinen lassen; darum möchte ich mit meinen in Japan gemachten Beobachtungen nicht zurückhalten.

Was zunächst das Vorkommen anbetrifft, so kann dasselbe durchaus nicht schlechtweg „endemisch" genannt werden; denn es ist das Vorkommen zwar wohl local beschränkt, aber keinesweges vereinzelt, sondern erscheint doch immer zugleich auch mehr oder weniger verbreitet. Und dieser epidemische Charakterzug des Auftretens dürfte nun doch wohl durchaus auf die Infectionsnatur der Ursache hinweisen können. Ferner ist mir in Japan aufgefallen, dass zur Zeit des Auftretens des Tetanus in einer Gegend hier zugleich stets auch Eclampsie in der Schwangerschaft vielfach sich zeigt. Ich möchte diese Erscheinung nur angeführt haben. Aus den von mir behandelten Tetanusfällen möchte ich einen Fall besonders hervorheben, welcher bei Erfrierung der Haut an den Zehen des rechten Fusses auftrat. Zunächst kann ich constatiren, dass wieder zu gleicher Zeit in Japan mit Erfrierungen auch Tetanus mehrfach beobachtet wurde.

Im Jahre 1883, am 4. März, wurde ein an Erfrieren der Zehen erkrankter Arbeitsmann vom Tetanus befallen; ich behandelte ihn mittelst

*) Die Generalärzte Dr. Sato und Dr. Ssiguro haben mir mitgetheilt, dass sie während des Aufstandes im Jahre 1876 im Hospitale zu Osaka wegen frischer und cariöser Schusswunden jeder Art Resectionen vorgenommen, und zwar in den meisten Fällen mit günstigem Erfolge. Dr. Ssiguro stellte im Jahre 1876 die Fälle der Operationen, die zu jener Zeit im Hospitale zu Osaka gemacht worden, statistisch zusammen.

Nervendehnung des rechten N. ischiadicus gemäss der bekannten Vorschrift des Herrn Langenbuch; am 9. d. M. trat der Tod ein. Während des Krampfzustandes war die Temperatur zwischen 36,4 bis 38,5, also überhaupt nicht eine hohe. Die Todtenstarre war 24 Stunden nach Eintritt des Todes noch sehr bedeutend. Kaumuskeln und Extremitäten waren sehr steif. — Die Section wies geschlängelte Dehnung und hyperämischen Zustand der Venen der Pia mater im Seitengehirn der Ventrikel auf; ebenso waren am Rückenmark in der Kreuzgegend die Venen der Dura mater geschlängelt, gedehnt und hyperämisch. — Das Gewicht des Gehirnes betrug 1400 Grm. (Das japanische Gehirn wiegt im Mittel 1300 Grm.) — Durch die vorgenommene Nervendehnung war Blutextravasat nach Oben bis zur Wurzel des Nervus ischiadicus und nach Unten bis zur Kniekehle hin verursacht worden. — Bacterien habe ich nirgends, weder im Blut noch in den Froststellen gefunden.

B. Wundrose.

Trotz strenger antiseptischer Behandlung der Wunden trat die Wundrose in Japan sehr häufig auf. Ich möchte hier davon nur so viel anmerken, dass sie durch extensive Ausdehnung über den Körper niemals gefährlich war; wohl aber durch die local beschränkte Intensität der Infiltration der Haut, namentlich am Halse und am Kopfe, gefährlich wurde.

Ferner trat die Wundrose sehr häufig bei Carbunkel auf, wobei eigenthümlich war, dass nach Verschwinden der Rose die Granulation auffällig gut von Statten ging. In Betreff der subcutanen Injection bei der Wundrose mit Carbol (nach Hueter) muss ich bemerken, dass diese stets ohne Erfolg gewesen.

C. Wunddiphtheritis und Croup der Granulationen.

In Bezug auf diese möchte ich nur die von mir gemachte Beobachtung mittheilen, dass beide stets zu gleicher Zeit erscheinen.

II. Bemerkungen über Luxationen des Hüftgelenkes.

Zunächst dürfte die Bemerkung nicht uninteressant sein, dass in Japan Luxationen und auch Fracturen nur sehr wenig, und die meisten Fälle nur unter dem Militär vorkommen — eine Erscheinung, die sich sehr einfach daraus erklärt, dass unsere Arbeiter nur erst noch zum allergeringsten Theile in Fabriken in schwerer Arbeit thätig sind; ein anderer Grund lässt sich füglich für diese Thatsache nicht aufstellen.

Speciell von Luxationen des Hüftgelenkes habe ich nun in meiner sonst ja der Natur der Verhältnisse nach reichen Hospital-Praxis im Ganzen erst 6 Fälle behandelt, und zwar waren sie sämmtlich Fälle von Luxatio ischiadica und iliaca, und darunter sowohl frische, als alte, und zwar wohl bis 5 Monate alte Luxationen. — Für die Reposition benutzte ich niemals Maschinen, theils weil sie gefährlich, theils weil man mit diesen niemals die für den individuellen Fall gerade angemessenste Behandlung gewinnen kann, sondern ich wende, auch bei alten Luxationen, stets nur das allein accommodationsfähige manuelle Verfahren an. Ich lasse den Patienten entkleidet und chloroformirt auf ein fest ruhendes Brett legen, bringe alsdann das Becken durch Binden in eine feste Lage und lasse ausserdem, weil auf eine feste Lage bei dieser Manipulation Alles ankommt, einen Assistenten das Becken gegen die Platte noch andrücken, so dass eine vollkommen feste Lage bewirkt wird. Nun hebe ich das Bein, im Kniegelenke es fassend, auf und beuge es gegen den Leib, wodurch ich den luxirten Kopf in Bewegung bringe, mache nun eine Seitenbewegung und lasse durch Streckung des Beines auf diese Weise den luxirten Kopf durch den Kapselriss hindurch in das Hüftgelenk reponiren. Dieses Verfahren hat immer sicheren Erfolg gehabt; natürlich muss es unter Umständen wiederholt werden.

Jedoch giebt es auch unreponirbare Luxationen des Hüftgelenkes und diese sind diejenigen selteneren, bei welchen der Kapselriss ein Querriss in der Nähe der Kapselenden, und nicht ein Längsriss ist. Ich habe einen Fall gehabt, in welchem diese Möglichkeit vielleicht Statt gehabt hat; es war eine 3 Monate alte Luxation bei einem jungen Manne. Ich hatte durch das oben angegebene Verfahren den luxirten Kopf in Bewegung gesetzt, so dass er deutlich erkennbar war und ich die Ueberzeugung hatte, dass keine Verwachsung mit dem Becken eingetreten war. Alle Repositionsversuche in zwei Sitzungen waren aus dem angegebenen Grunde unmöglich. Es wirft sich hier nun die Frage auf, was in solchem Falle zu thun sei? etwa Incision der Weichtheile und alsdann unter Anwendung strenger antiseptischer Behandlung das Reponiren?

Noch eine Notiz ist hier vielleicht von Interesse. — Bei einer mehr als 1 Jahr alten Luxation des Hüftgelenkes hatte ein japanischer Arzt die manuelle Reposition unternommen und nun auch

gemeint, dass sie vollkommen gelungen sei; allein nach meiner genauen Untersuchung schien mir, dass hier nicht Reposition geschehen, sondern dass durch die Behandlung ein künstlicher Bruch gemacht worden; was jedoch für den Patienten wirklich ganz vortheilhaft sich gestaltet hatte.

---

7. Beitrag zur antiseptischen Wundbehandlung.

Wenn ich im Nachstehenden über die, nach meinen in Japan gemachten Erfahrungen, in der Militärpraxis bis jetzt allein als mit wirklichem Vortheile anwendbare antiseptische Wundbehandlung ein Wort sage, so will ich keinesweges damit in Betreff anderer antiseptischer Behandlungsarten schon irgendwie ein Urtheil auch nur indirect gefällt haben; zu einer solchen umfassenden und eingehenderen Kritik fehlen der Wissenschaft überhaupt noch die Erfahrungen.

Seit der wissenschaftlichen Begründung der Theorie der Fäulniss durch Pasteur und Schwann, sowie seit der ersten glücklichen praktischen Verwerthung durch Lister ist die Richtigkeit des Principes der antiseptischen Wundbehandlung durch rationelle Praxis, vorzüglich aber durch Billroth in Wien, Volkmann in Halle, Bardeleben in Berlin immer mehr bestätigt und unerschütterlich gemacht worden, obwohl die antiseptische Behandlung von einigen, sogar berühmten Chirurgen und Klinikern in Frankreich noch immer nicht vollkommen gewürdigt und daher auch mehr oder weniger vernachlässigt wird. Jedoch besteht noch grosse Verschiedenheit, sowohl in Bezug auf die Wahl des antiseptischen Stoffes, als auch in Bezug auf die Behandlungsart, und ich habe auf meinen jüngst unternommenen Reisen durch Italien, Frankreich, England. Deutschland in dieser Beziehung das Verschiedenartigste kennen zu lernen Gelegenheit gehabt; zwischen Carbolsäure, Sublimat, Jodoform, Chlorzink, essigsaurer Thonerde schwankt die Wahl und auf mein Befragen nach den Gründen für eine bestimmte Bevorzugung eines dieser antiseptischen Stoffe und dieser oder jener Behandlungsweise habe ich stets nur ein Gutdünken angetroffen. Es ist also hier erst noch viele Erfahrung abzuwarten, und einen Beitrag dazu möchte ich aus meiner in Japan gemachten Militärpraxis liefern.

Für die Militärpraxis, zumal für die eigentliche Kriegspraxis, ist das antiseptische Verfahren von der allergrössten Wichtigkeit, weil man es hier fast ausschliesslich nur mit frischen Wunden zu thun hat, also hier die Lymphgefässe noch offen sind, welche aseptisch zu erhalten das nächste Ziel sein muss. Indessen die allgemeine Ausführung stösst gerade hier auf Hindernisse, welche in der Praxis sehr mitsprechen und welche vor Allem in dem Kostenpunkte und in der gewöhnlichen Ungeeignetheit des Nothverbandplatzes hervortreten. Aber dennoch muss die erste Wundbehandlung durchaus antiseptisch sein und muss vorzüglich sorgfältig ausgeübt werden, um Operationen (Amputationen, Resectionen etc.), so viel als möglich conservativ bleibend, zu verhüten.

Wenn man nun die der antiseptischen Behandlung sich entgegenstellenden Bedenken in Betracht zieht, so ergiebt sich für die militärische Praxis die Forderung, dass der anzuwendende antiseptische Stoff billig, bequem transportabel und von sicherer, dauernder Wirkung sein müsse (namentlich wegen des Transportes), und zugleich die Behandlungsweise die einfachste. Nach meinen Erfahrungen würde nun Jodoform den Anforderungen der militärischen Praxis zwar nicht absolut, aber relativ am meisten entsprechen, und zwar nach der neusten Behandlungsmethode Billroth's mit Jodoformgaze.

Das Jodoform wendete ich in Japan seit 1881 zuerst an und zwar bei Angina Ludowigi aus Anlass eines Artikels in der Berliner klinischen Wochenschrift über Fälle von Jodoformanwendung in Billroth's Klinik. Ich erzielte einen überraschend guten Erfolg damit; das Jodoform wurde damals nur in Pulverform durch Bestreuen angewendet, auf die Bestreuung wurde Gaze und darauf wasserdichtes Papier gelegt, alsdann kam die Anlegung des gewöhnlichen Verbandes.

Zum Unterbinden und Nähen verwende ich Seidenfäden, welche mit verdünnter und kochender Sublimatlösung (1:1000 nach Czerny) durchtränkt sind. Die Seidenfäden*) ziehe ich durchaus den Darmsaiten vor, weil diese letzteren leicht brechen. Desinficirte Charpie will mir immer noch verdächtig erscheinen, und wende ich sie nicht an, sondern statt derselben stets Jodoformgaze.

*) Generalarzt Dr. Issiguro hat im Jahre 1876 statt Darmsaiten Sehnenfäden angewendet, die weniger leicht brechen, als Darmsaiten.

Was die Sicherheit und Dauer der Wirkung des Jodoforms anbelangt, so übertrifft in dieser Beziehung das Jodoform durchaus die Carbolsäure, und der Erfolg ist nach meinen Erfahrungen bei frischen Wunden, sowohl bei einfachen, als bei complicirten Fracturen ein gleich ausgezeichneter, bei alten Wunden weniger günstig. — Hier möchte ich Gelegenheit nehmen zu bemerken, dass bei bereits in Fäulniss übergegangenen Wunden oftmals Chlorzinklösung überraschende Wirkung hat.

In Betreff des Spray muss ich bemerken, dass ich von dem gewöhnlich gepflegten Verfahren abweiche. Während der Operation selbst mache ich vom Spray keine Anwendung; nur vorher lasse ich Spray 1—2 Stunden wirken, um das Operationszimmer zu desinficiren, namentlich bei grossen Operationen, besonders bei Eingeweide-Operationen. Ferner benutze ich die Carbolsäure für Waschung der Hände und der Instrumente, sowie der Schwämme. Zum Spray sowohl als zur Waschung nehme ich 2 proc. Carbolsäure, ebenso zum Auswaschen der Wunde. Uebrigens stehe ich nicht an, zu behaupten, dass, trotz des antiseptischen Verfahrens, doch sorgfältigst die völlige Reinigung der Wunde geschehen muss, ja ich meine, dass die völlige Reinigung sogar als die Bedingung sine qua non eines guten Erfolges antiseptischer Behandlung angesehen werden müsse.

In Hinsicht auf die antiseptische Wirkung des Jodoforms kann ich Mosetig, welcher diese Wirkung sehr lobt, nur beipflichten. Von Intoxication ist mir bis jetzt noch kein Fall vorgekommen, obgleich im Urin der Behandelten stets Jod nachweisbar war. Mosetig verwendet als Maximaldosis 20 Grm., ich bis höchstens 10 Grm.

Zur Geschichte der antiseptischen Wundbehandlung in Japan hätte ich zu bemerken, dass ich diese Wundbehandlung im Jahre 1877 mit aus Deutschland in mein Vaterland gebracht habe, und zwar die damals in Deutschland allein angewendete Lister'sche Methode. Ich schrieb in Japan darüber eine Abhandlung in japanischer Sprache. — Noch ist vielleicht die Notiz interessant, dass in der älteren und alten chinesisch-japanischen medicinischen Literatur gelehrt wird, alle Wunden mit Alkohol auszuwaschen, und dass bei der Mundfäule die Aerzte Borax reichten. Dieses uralte Verfahren war bis vor circa 30 Jahren in Japan stets gebräuchlich.

8. Zwei Fälle von Leberabscess.

I. Ein 24jähriger Soldat wurde am 27. Januar 1878 in das Militärhospital zu Tokio aufgenommen. Derselbe hatte 2 Jahre vorher eine Expedition zur Unterdrückung eines Aufstandes mitgemacht. Während er im Felde stand, war er zweimal vom Febris intermittens befallen worden. Darnach fühlte er zuweilen eine grosse Trägheit; von Zeit zu Zeit traten dumpfe Schmerzen in der Lebergegend auf; indessen bemerkten die ihn damals behandelnden Militärärzte noch keine Lebervergrösserung. Er konnte bis zum Eintritt in's Hospital seinen Dienst verrichten, obwohl er zuweilen bettlägerig war.

Status praesens: Schwere Respiration, belegte Zunge, Appetitlosigkeit, abwechselnd Gefühl von Hitze und Kälte, Verstopfung, Puls 110. Temp. 39,3. Anschwellung der Lebergegend, Lebergegend auf Druck schmerzhaft.

Bis zum 3. Februar bleibt das Krankheitsbild das nämliche; nur die Temperatur bewegt sich zwischen 38—40 auf und ab. Vom 3. Februar an nimmt die Anschwellung und die Schmerzhaftigkeit der Lebergegend zu. Die Lebervergrösserung hat folgende Dimensionen: Der obere Rand der Leber reicht bis zur dritten Rippe, auf der linken Seite reicht die Dämpfung über den linken Rand des Brustbeines hinüber, nach unten geht sie bis zur Spina anterior superior des Darmbeines, auf der hinteren Seite erstreckt sie sich über die Lendenmuskeln. Die ganze linke Hälfte der Brust und des Bauches ist aufgetrieben. Die Farbe des Urins ist bräunlich. Gallenfarbstoffe sind in demselben nicht nachweisbar, wohl aber eine kleine Quantität Eiweiss. Specifisches Gewicht des Urins 1003. Bis dahin in Folge der Anwendung von Klystieren und Laxantien regelmässiger Stuhlgang. Die Stuhlentleerungen sind gelblich gefärbt; sonst normal.

Am 12. Februar Nachmittags hatte der Kranke einen Schüttelfrostanfall, nach welchem die Temperatur auf 39,7 stieg. Diese Erscheinung und die bei der Betastung unter dem Rippenbogen fast fluctuirende Prominenz liess mich vermuthen, dass bereits Eiterung eingetreten sei. Ich machte deshalb am nächsten Tage eine Probepunction, die aber kein Resultat ergab. Trotzdem machte ich an der Stelle, wo die Fluctuation wahrnehmbar war, eine vom Rippenbogen ausgehende 9 Ctm. lange Incision, natürlich schichtweise (Haut, Unterhautzellgewebe, Fascie, Musculus rectus). Nach dem Auseinanderschieben des Musculus rectus gelangte ich zur hinteren Wand der Rectusscheide. Ich fühlte nun in der Leber keine Fluctuation mehr. Die vor der Incision deutlich wahrnehmbare Pseudo-Fluctuation war verschwunden; ich führte daher die Incision nicht tiefer. Bei der Operation assistirte mir der Oberstabsarzt Dr. Jisasaka. Die vor der Incision wahrnehmbar gewesene Pseudo-Fluctuation ist möglicherweise bloss eine Folge des durch die vergrösserte Leber bewirkten partiellen Empordrängens des Musculus rectus gewesen. Nach der Incision fühlte sich der Kranke ziemlich wohl; der dumpfe Schmerz in der Lebergegend hatte nachgelassen, wahrscheinlich weil in Folge der Incision eine Entspannung der durch die Geschwulst gespannten

Bauchmuskeln eingetreten war. Ich erwartete, dass, wenn der Eiter an die Oberfläche käme, die Fluctuationen fühlbar würden. — Vom 16. bis 19. Februar hatte der Kranke einmal des Tages Frostgefühl, darnach steigende Temperatur (39,3). Vom 20.—27. immer einmal des Tages Frostgefühl mit nachfolgender Temperaturzunahme. Am 27. Februar Vormittags fanden sich weisse milchartige Niederschläge im Urin. Reaction des Urins alkalisch; die Niederschläge im Urin erwiesen sich unter dem Mikroskope als Eiterkörperchen. An diesem Tage wieder Frostgefühl, darnach Steigen der Temperatur auf 39,5. Die im Urin nachgewiesenen Eiterkörperchen konnten nur dadurch in denselben gelangt sein, dass sich der Eiter aus der Leber in das Nierenbecken oder in den Harnleiter oder in die Blase entleert hatte. Um zu ermitteln, ob die Eiter-Entleerung vielleicht in die Blase stattgefunden habe, führte ich nach der Methode von Simon mit dem Katheter 20 Unzen Milch in die Blase ein. Das Gewicht der aus der Blase wieder abgelassenen Milch betrug 17 Unzen. Durch diesen Versuch war erwiesen, dass kein Loch in der Blase vorhanden war. Es blieb also nur noch die Möglichkeit des Eiter-Austrittes in das Nierenbecken oder den Harnleiter. Am 2. März fühlte sich der Kranke sehr wohl; die Schmerzen hatten bedeutend nachgelassen, selbst tiefe Inspirationen verursachten keine grossen Schmerzen mehr. Mit der Eiterentleerung hielt die Abnahme der Anschwellung gleichen Schritt; indessen war noch immer eine Vergrösserung der Leberdämpfung nachweisbar. Bis zum 19. März fand sich Eiter im Urin vor. Um diese Zeit war der Kranke soweit hergestellt, dass er ein wenig im Zimmer umhergehen konnte. Am 16. April war eine Zunahme der Eiterkörperchen im Urin nachweisbar und der Kranke hatte Schmerzen in der rechten Nierengegend. Am nächsten Morgen waren die Niederschläge im Urin geringer. Am 5. Mai war der Kranke soweit hergestellt, dass er seinen Dienst wieder versehen konnte; indessen war noch immer vergrösserte Leberdämpfung vorhanden.

Im Semptember des nämlichen Jahres fühlte derselbe wieder Schmerz in der Lebergegend. Er wurde auf's Neue in's Hospital aufgenommen. Diesmal war die Leberanschwellung nicht so beträchtlich. Nach einigen Tagen trat wieder Eiter im Urin auf. Nach der Eiter-Entleerung war eine beträchtliche Abnahme der Leberdämpfung nachweisbar und es trat im Befinden des Kranken eine solche Besserung ein, dass er am 25. September aus dem Hospital entlassen werden konnte. Wie ich einige Zeit darauf vernahm, ist er bald vollständig genesen.

Es ist nicht unwahrscheinlich, dass in dem beschriebenen Falle die Ursache des Leberleidens in den vorausgegangenen Erkrankungen an Febris intermittens zu suchen ist. Der Kranke hatte früher weder an Trauma, noch an Magenkrankheiten oder Hämorrhoïden gelitten. Sicher ist, dass das Leiden schon lange vor der Aufnahme des Patienten in das Hospital bestanden hatte. Offenbar trat dasselbe Anfangs schleichend auf, so dass die den Kranken damals behandelnden Aerzte über die Natur der Krankheit im Unklaren blieben.

Dass die Diagnose beginnender Leberabscesse grosse Schwierigkeiten bietet, wird auch von den holländischen Aerzten in Indien, Java u. s. w. anerkannt. Der Icterus ist, wie gleichfalls von den holländischen Aerzten bestätigt wird, keine constante Erscheinung bei Leberabscessen. In 2 Fällen, die ich zu beobachten Gelegenheit gehabt, fehlte Icterus vollständig. Schulterschmerz (welcher nach Sachs dadurch entsteht, dass durch das Empordrängen des Zwerchfelles der Nervus phrenicus in Mitleidenschaft gezogen wird) ist ebenfalls keine constante Erscheinung. Auch in diesem Punkte stimmen meine Beobachtungen mit denen der holländischen Aerzte vollkommen überein. Ausser den localen Erscheinungen (Anschwellung und Schmerzhaftigkeit der Lebergegend) sind also bei Beginn der Krankheit keine constanten Erscheinungen vorhanden. Das, worauf einige Autoritäten in Betreff der differentialen Diagnose der rechtsseitigen Pleuritis und der Leberanschwellung bei dem Leberabscesse aufmerksam gemacht haben, halte ich für vollständig zutreffend; nach meinen Wahrnehmungen scheint die Geschwulst in der That von oben nach unten fortzuschreiten. Bis jetzt ist die Perforation des Abscesses in die Bronchien, in die Brusthöhle und in den Darmcanal (der günstigste Fall) am häufigsten beobachtet worden, während die Perforation in die Harnwege sehr selten zur Beobachtung gelangt ist.

Ich wollte, wie schon erwähnt, mittelst der Incision dem Eiter einen Ausweg schaffen, stand aber aus den früher angegebenen Gründen von diesem Vorhaben ab. Der Abscess dürfte sich an der hinteren Seite der Leber befunden haben.

2. Ein 30jähriger Militärbeamter wurde am 19. Juli 1879 von heftigen Schmerzen in der Magengegend befallen; gleichzeitig stellte sich Erbrechen bei ihm ein. Ein Arzt, dessen Hilfe er in Anspruch nahm, machte subcutane Morphium-Injectionen, nach welchen der Schmerz ein wenig nachliess, aber ein Gefühl der Spannung in der Magengegend und die Neigung zum Erbrechen zurückblieb. Der Kranke wurde am 21. Juli in das Militärhospital aufgenommen.

Status praesens: Körper nur mässig entwickelt. Pulsschläge 130. Temperatur 38.2. Respiration unruhig, heftiger Durst. Verstopfung seit 3 Tagen, Reaction des Urins normal, Farbe desselben bräunlich. Lebergegend mässig angeschwollen, auf Druck schmerzhaft. Leberdämpfung reicht 8 Ctm. unter den Rippenbogen.

Am 22. Morgentemperatur 38,3, Pulsfrequenz 120, Abendtemperatur 38, Fortdauer der Schmerzen in der Lebergegend. Am 23. nach 2maligem

Klystieren und Reichung eines Laxans reichliche Stuhlentleerung, wonach sich der Kranke sehr erleichtert fühlt. Zunahme der Schmerzen in der Lebergegend, namentlich bei Druck. Am 24. 2malige Stuhlentleerung ohne Klystier. Die Anschwellung in der Lebergegend tritt schärfer hervor, die Schmerzen nehmen zu, Temperatur 38—38,2. Am 25. keine Veränderung im Zustande des Kranken. Am 26. Temperatur 38,2, Puls 96, Respiration 42, alle übrigen Erscheinungen in der Zunahme begriffen. Vom 27.—29. keine Veränderungen im Zustande des Kranken. Am 30. Nachmittags hatte der Kranke plötzlich einen 30 Minuten währenden Schüttelfrostanfall, nach welchem die Temperatur plötzlich auf 42,5 stieg, gerade wie bei Febris intermittens. Sehr unruhige Nacht, viel Durst, dumpfe Schmerzen in der Lebergegend, Schlaflosigkeit. Am 31. trat zum ersten Male Icterus am ganzen Körper auf; Bindehaut ebenfalls icterisch gefärbt — Nachweisung von Gallenfarbestoff im Urin, Reaction des letzteren sauer, Morgentemperatur 38,2, Puls 91, Respiration 36. Am 1. Aug. seit 12 Uhr Nachts sehr beschleunigte Respiration; Brustbeklemmungen, kalter Schweiss auf der Stirn, Schloflosigkeit. In der Frühe hustete der Kranke eine grosse Quantität Eiter aus. Morgentemperatur 39,3, Puls 118, Respiration 50. Abendtemperatur 39,8, Pus 120, Respiration 50. 2. August. Der Kranke hustet immer noch Eiter aus. Er stirbt unter den Symptomen des Lugenoedems.

Der Verstorbene war nach der Angabe seiner Verwandten früher nie krank; er hatte weder an Trauma, noch an Magenkrankheiten oder an Hämorrhoiden oder an Febris intermittens gelitten. Die Krankheit trat ohne eine bekannte Ursache auf. Leider wurde die Vornahme der Section von den Angehörigen des Verstorbenen nicht gestattet; aber die Anschwellung und Schmerzhaftigkeit der Lebergegend, die ausgedehnte Leberdämpfung, der Schüttelfrostanfall mit der nachfolgenden sehr beträchtlichen Temperaturzunahme, der Eiterauswurf weisen mit grosser Wahrscheinlichkeit auf einen acuten Leberabscess mit Perforation der grossen Bronchien hin. (Wie ich in holländischen Werken gelesen habe, tritt zuweilen bei Leberabscessen mit Perforation der grossen Bronchien Heilung ein.) Ich hatte leider noch keine Gelegenheit, einen Leberabscess nach Dysenterie zu beobachten. Die ziemlich selten vorkommende Complication eines Leberabscesses mit Typhus habe ich nur ein einziges Mal angetroffen, der Fall nahm einen tödtlichen Ausgang.

Ausserdem hatte ich im Jahre 1876 während des Aufstandes in Japan oft Gelegenheit, metastatische Leberabscesse nach Verletzungen durch Schusswunden zu beobachten. Ueberhaupt in Betreff des Vorkommens von Leberkrankheiten in Japan will ich hier noch bemerken, dass Lebersyphilis sehr häufig auftritt und dass

die in Europa so häufige Lebercirrhose ich während 7 Jahren in Japan noch nicht zu beobachten Gelegenheit gehabt habe.

Die amyloide Degeneration der Leber habe ich bis jetzt nicht beobachtet. Leber-Echinococcen habe ich nur einmal beobachtet (durch Punction habe ich die sogenannten Echinococcenhaken erkannt); ebenso verhält es sich mit den amyloiden Degenerationen anderer Theile.

---

9. Ein Fall von Angina Ludovici.

Am 26. Februar 1881 wurde ein 2jähriges Kind von einem leichten Husten befallen. Gleichzeitig bildete sich an der Oberlippe eine Pustel. Am folgenden Tage stieg die Temperatur auf 39 und der Husten nahm zu. Mein Privatassistent Tanno untersuchte das Kind; er hörte in der rechten unteren Lunge Crepitation und fand ausserdem am ganzen Körper in der Abheilung begriffene Roseola. Nach 3 Tagen verschwand Roseola und Husten und von der Pustel war nur noch eine kleine Spur vorhanden. In dem Zustande des Kindes schien damals — wenigstens nach der Angabe der Eltern — eine Besserung eingetreten zu sein. Ich sah das Kind zum ersten Male am 5. Tage nach dem Ausbruche der Krankheit. Damalige Temperatur 40,3. Puls 120. Das Schlucken schien dem Kinde sehr schwer zu fallen. Die Eltern gaben an, dass der Husten seit dem vorhergehenden Abend ein wenig zugenommen habe; sie glaubten, dass das Kind sich in der Nacht vorher erkältet habe. Bei der Percussion constatirte ich eine Dämpfung des unteren Lappens der rechten Lunge: bei der Auscultation hörte ich kleinblasiges klingendes Rasseln. Bei der Besichtigung der Mundhöhle entdeckte ich an der Zungenspitze und der Innenfläche der Unterlippe weisse Flecken, wie sie bei den Aphthen vorkommen. Ich ätzte dieselben sofort mit Höllenstein. Ohne Zweifel litt das Kind an einer Pneumonie, complicirt mit aphthenähnlichem Belage in der Mundhöhle. Am 6. Krankheitstage war Schwellung der Mandeln von aussen wahrnehmbar; ich fand aber keine weissen Flecken an den Tonsillen. Die Schlingbeschwerden hatten so zugenommen, dass das Kind seit der vorigen Nacht keine Nahrung hatte zu sich nehmen können. Das Kind hatte die Stimme verloren. Es bildeten sich einige Pusteln auf der Haut des linken Unterkiefers, und ich bemerkte auch einige auf der Haut der falschen Rippen, während diejenige an der Lippe fast vollständig geheilt war. Ich ätzte die neu entstandenen Pusteln sofort. Den Inhalt der Pusteln untersuchte ich mikroskopisch, weil ich glaubte, dieselben könnten von einer Infectionskrankheit herrühren; es waren aber keine Bacterien darin nachweisbar. Bis zum 8. Krankheitstage hatten alle Erscheinungen noch etwas zugenommen. Ein Theil der Pusteln begann nekrotisch zu werden. Die Anschwellung der Mandeln war nicht viel grösser geworden; die äussere Anschwellung dagegen hatte bedeutend zugenommen; sie ging bis zum oberen Theile der Brust und war hart wie ein Brett. Das Kind musste wegen der Grösse der

Anschwellung den Kopf zurückbiegen, um athmen zu können. Diese Erscheinungen brachten mich auf die Vermuthung, dass das Kind an Angina Ludovici leide, obgleich diese Krankheit bis jetzt in Japan noch nicht beobachtet worden war. Herr Dr. Bältz, den ich zur Consultation mit zuzog, theilte meine Ansicht über die Natur der Erkrankung und rieth mir Jodoform anzuwenden, während ich bisher die Pusteln mit Carbolsäure behandelt hatte. Bis dahin war mir nämlich die Wundbehandlung mit Jodoform nicht bekannt; erst um diese Zeit las ich in der Berliner medicinischen Wochenschrift einen Artikel über die Anwendung desselben in der Billroth'schen Klinik in Wien. Am 10. Krankheitstage war eine Erweichung der Halsgeschwulst bemerkbar. Das Kind athmete so mühsam, dass ich fürchtete, es würde Kehlkopfoedem eintreten. Ich machte daher am Halse eine tiefe, vom unteren Rande des Kinnes bis zum Sternum reichende Incision. Aus der Wunde entleerte sich eine übelriechende ichoröse Flüssigkeit. An dem nämlichen Tage trat eine Anschwellung der rechten Achseldrüsen mit Röthung der Haut und eine Anschwellung der Inguinaldrüsen, ebenfalls mit Röthung der Haut auf. Auch im Kreuze bildeten sich zwei Anschwellungen mit Röthung der Haut. Ich machte an all' diesen Stellen die Incision, wobei sich eine übelriechende ichoröse Flüssigkeit entleerte. Nach der Operation befand sich das Kind viel besser, es athmete ruhig und konnte ein wenig Nahrung zu sich nehmen; die Wundsecretionen hatten ihren üblen Geruch verloren, die Erscheinungen der Pneumonie traten zurück. Ich touchirte die weissen Flecken im Munde jeden Tag einmal, um das Hinabdringen derselben in die Mundhöhle zu hindern. Die Mundhöhle reinigte ich sorgfältig mit chlorsaurer Kalilösung. Durch diese Behandlung wurde glücklicherweise die Weiterverbreitung der Flecken hintangehalten. Nach weiteren 14 Tagen war das Kind wieder hergestellt. Nur die Incisionswunde am Halse war noch nicht vollständig geheilt.

Der vorstehende Fall ist dadurch interessant, dass die Erkrankung mit Pustelbildung und Pneumonie begann. Ob die Pusteln infectiöser Natur waren, weiss ich nicht. Ebenso wenig ist mir bekannt, welcher Natur die zu Beginn der Krankheit wahrgenommene Roseola war und ob dieselbe mit Angina Ludovici in irgend einem Zusammenhange stand.

---

10. Beitrag zur Behandlung der Harnröhrenstrictur.

Wegen der Wichtigkeit, welche dieser Krankheit beigelegt werden muss, da sie in ihrem Verlaufe sehr leicht gefährlich werden kann, möchte ich nicht unterlassen mitzutheilen, was ich in Japan durch viele und mannichfaltige Beobachtungen an Erfahrung besonders für die Behandlung gewonnen habe. Es werden meine Mittheilungen hier zwar nicht gerade völlig Neues bringen,

indessen sollen sie nur enthalten, was ich mit vollster Bestimmtheit als wirkliche Thatsache hinstellen kann, und dadurch werden sie nicht ohne Werth für die Praxis sein, welche die gewonnenen Erfahrungen Anderer, wenn sie treu übermittelt werden, stets als Zuwachs der eigenen Erfahrung verwerthen kann; denn wir müssen für einander arbeiten und Jeder von dem Anderen annehmen und lernen, was jedoch erspriesslich nur geschehen kann, wenn bei den Mittheilungen stets als oberstes Princip das Bestreben leitet, für jedes Wort verantwortlich zu bleiben.

Cystitis und Pyelonephritis sind bekanntermassen oftmals die Folgen von Strictur. Ueber beide möchte ich zuvor einiges Weniges mittheilen.

In Japan kommt Cystitis sowohl in Folge von Strictur als auch häufig ohne Harnröhrenstrictur in Folge von Gonorrhoe vor. Ich habe denn nun vielfach die lokale Behandlung praktisch ausgeübt — Ausspülung mit salicylsaurem Natron, mit Carbolsäure, mit benzoësaurem Natron; ferner Aetzung der Blasenschleimhaut mit Lösung von Argentum nitricum — und sonst alle bekannten Verfahrungsweisen der lokalen Behandlung habe ich versucht, machmal gute Resultate, manchmal aber auch nur vorübergehende gewonnen. Ich bin nun zu der wichtigen Ueberzeugung dabei gekommen, dass in Betreff der Lokalbehandlung die grösseste Vorsicht geboten erscheint, und dass vor Allem nöthig ist, sie nach und nach und zunächst nur vorzunehmen, um so allmälig den Patienten daran zu gewöhnen, da manche Personen selbst Ausspülungen mit blossem warmen Wasser nicht sogleich vertragen, ja oftmals so empfindlich sind, dass davon Fieber entsteht. Es giebt keine andere als die Lokalbehandlung, und gerade darum müssen wir mit dieser einzigen Behandlungsweise recht vorsichtig zu Werke gehen.

Ich will nun aber auch noch von einem Falle berichten und zwar von einem Falle von chronischer, eitriger Cystitis ohne Strictur.

Der Kranke hatte mehrmals Gonorrhoe gehabt, endlich war Cystitis entstanden, die Jahre lang, zeitweise besser oder schlimmer auftretend, andauerte: erst nach dem dritten Jahre der Entstehung kam der Patient in meine Behandlung. Die Untersuchung ergab also keine Strictur, unter dem Mikro-

skope im Urin Eiterkörperchen, Krystalle (Tripelphosphate) und viele Bacterien; die Reaction des Urins alkalisch. Der Unterleib war in der Gegend der Blase bei der Betastung sehr empfindlich; die Untersuchung des Rectums mit dem Finger liess mich den Eindruck empfangen, als ob die Blasenwand sehr verdickt wäre. Fieber war nicht vorhanden.

Ich begann nun mit der örtlichen Behandlung anzufangen und führte sie in der gewöhnlichen Weise nach und nach durch; also Ausspülung zuerst mit Carbolsäure, dann mit Chlorzinklösung (von höchstens 3 pCt.) u. s. w. In Folge dieser Ausspülungen wurde der Urin besser, und es verging einige Zeit in dieser Besserung. Plötzlich eines Tages empfand der Patient ein theilweises todtes Gefühl an den unteren Extremitäten, das von Tag zu Tag sich weiter verbreitete und bis zur Lähmung besonders der Bewegungsfunctionen sich steigerte, so dass nach einer Woche das Gehen unmöglich wurde; dabei war jedoch die Sensibilität verhältnissmässig nur wenig geschwächt. In der zweiten Woche ging dieser Zustand auf die oberen Extremitäten über. Die Kreuzgegend zeigte sich bei dem Klopfen höchst empfindlich, ebenso die Wadenmuskulatur beim Umfassen. Inzwischen war auch der Urin wieder eitrig geworden und reagirte wie Anfangs alkalisch. Es begann Erbrechen einzutreten, die Temperatur stieg und hielt sich zwischen 38—40°; das Herzklopfen fing an sehr heftig zu werden und steigerte sich immer mehr, so dass endlich der Tod durch Herzlähmung eintrat. Bis zum Tode blieb das Sensorium von Störung fast völlig frei.

An diesem Ausgange der Cystitis hätte ich glauben mögen, ganz ein Bild der Beriberi (Ka-ke) vor mir zu haben; da jedoch eine Section nicht unternommen werden konnte, so bin ich ohne jeden sicheren Anhalt, um zu entscheiden, ob die Blasenentzündung wirklich die letzte Ursache der Lähmungserscheinungen gewesen sei oder nicht, ob vielleicht eine anderweitige Ursache dafür obgewaltet habe. Jedoch in Betreff der Ansicht deutscher Autoritäten, dass bei Cystitis Lähmungen der unteren Extremitäten eintreten können, habe ich in Japan bei zwei Fällen von acuter Blasenentzündung vorübergehende Lähmungserscheinungen mit Zuverlässigkeit beobachtet.

Was die Pyelonephritis anbelangt, so ist zu bemerken, dass sie bei uns in Japan sehr häufig und oftmals auch mit tödtlichem Ausgange vorkommt. — Dies wollte ich in Betreff der oft auftretenden Folgekrankheiten, der Harnröhrenstrictur nur mitgetheilt haben.

Was nun die Behandlung der Strictur anlangt, so muss hierbei immer die permeable und die impermeable Strictur zunächst unterschieden werden. Zuvörderst mögen hier einige Bemerkungen über die Behandlung der permeablen Strictur folgen.

Ehe man rationell mit der Therapie vorgehen kann, muss man sich für eine bestimmte Verfahrungsart entscheiden. Zu diesem Ende ist es wichtig und nöthig zu ermitteln: einmal das Alter der Krankheit; alsdann die etwaigen Complicationen derselben, namentlich ob mit Cystitis oder mit Nephritis; alsdann ferner ist Ort, Form und Beschaffenheit der Strictur festzustellen; endlich auch die individuelle Empfindlichkeit der Schleimhaut. Erst nach Klarlegung dieser Momente kann man sich rationell für eine bestimmte Verfahrungsart entscheiden, was nicht genug zu betonen sein dürfte.

Dass die Dilatation entweder die allmälige oder die beschleunigte oder die gewaltsame ist (Cathétérisme forcé), ist bekannt; indessen ist zugleich auch die Ansicht sehr verbreitet, dass die Dilatation völlig gefahrlos sei und eine leicht zu erlernende Technik, die man darum verabsäume zu üben, auch deshalb, weil durch die Narkose*) bereits die durch die Empfindlichkeit des Patienten entstehenden Hindernisse weggeräumt würden. Allein gegen diese Ansicht muss ich, auf Grund meiner Erfahrungen, Einspruch erheben und kann nicht genug anrathen, bei der Führung des Katheters überaus vorsichtig zu Werke zu gehen; denn es kann durch nicht sorgfältig genug ausgeführte Katheterisirung leicht Muskelkrampf des Compressor urethrae entstehen, wodurch der Arzt getäuscht wird und eine Strictur diagnosticiren zu müssen glaubt, wo eine solche gar nicht vorhanden ist.**) Mancherlei Vorkommnisse in Japan haben mich veranlasst, auf die Uebung des Katheterisirens den allergrössten Fleiss verwenden zu lassen, und ich möchte bei dieser Gelegenheit insbesondere meinem Assistenten Namba Lob ertheilen wegen seiner bewunderungswürdigen Geschicklichkeit, die er sich im Gebrauche des Katheters erworben hat. — Uebrigens hat auch schon Professor Dittel sich zu Ermahnungen zur Vorsicht veranlasst gesehen, um nicht bei der Diagnose auf Strictur irregeleitet zu werden.

In Betreff der Instrumente habe ich die Ueberzeugung gewonnen, dass die Metallkatheter oder Metallbougies denen aus Gummi

*) Die Narkose muss doch immer nur als Nothbehelf und darum nur in den dringend nöthigen Fällen angewendet werden.

**) Bei dieser Gelegenheit will ich bemerken, dass auch eine Anschwellung der Prostata den Arzt bei der Diagnose täuschen kann.

doch vorzuziehen sind, weil die letzteren sehr leicht Falten in der Schleimhaut der Harnröhre bilden; auch Gummikatheter mit Mandrin sind nicht so zuverlässig und so sicher wie Metallkatheter, weil die letzteren von Aussen besser fühlbar sind; auch kommt es vor, dass manche Patienten den Gummikatheter gar nicht vertragen mögen. Selbstverständlich sind im Uebrigen Katheter von verschiedener Nummer, Krümmung und von verschiedener Form der Spitze bei dem Dilatationsverfahren erforderlich. Bei schwerer Strictur sind stets auch verschiedene Nummern der Fischbeinsonde unerlässlich; jedoch ist nicht genug zu warnen, bei Einführung feiner Sonden die höchste Vorsicht anzuwenden, weil sonst die Sonde einmal sehr leicht durch Faltenbildung auf einen falschen Weg oder auch in die Follikel gerathen kann, deren Mündungen mit der Mündung der Blase einerlei Richtung haben, was bereits auch Dittel angemerkt hat. Ferner möchte ich noch in Betreff der Ausführung der Sondirung mit der feinen Fischbeinsonde und namentlich, um sich zu vergewissern, dass die Sonde den richtigen Weg nimmt und wirklich in die Blase hineingelangt, anrathen, behutsam die Sonde öfters hin und her zu ziehen, wodurch man bald das sichere Gefühl für die richtige Führung gewinnt. Sobald als es nun der Zustand des Patienten zulässt, wird die Gouley'sche Sonde längs neben der Fischbeinsonde eingeführt; alsdann vom nächsten Tage an nehme ich bereits einen dicken Katheter und gehe so durch verschiedene Nummern immer weiter, wodurch ich auf Grundlage der allmäligen Dilatation eine Art beschleunigter Dilatation — selbstverständlich wenn keine Contraindication vorhanden ist — vornehme.

Katheterfieber (Urethralfieber) ist in meiner Praxis mir oft vorgekommen, jedoch gewöhnten die Patienten sich meistens nach einiger Zeit der Behandlung an das Katheterisiren; einige freilich niemals. Auch habe ich einen Fall gehabt, wo nach der vierten Sitzung wirkliche Nephritiserscheinungen und endlich der Tod eintrat. Wahrscheinlich war hier Nephritis bereits vorhanden; jedoch ich kann nicht Zweifel darüber hegen, dass sie durch das Katheterisiren beschleunigt worden war.

Was die beschleunigte Dilatation anlangt, so meine ich, dass dieses Verfahren mit dem Dilatator Stearns, wenn es unter Berücksichtigung der oben bezeichneten vier Momente ange-

wendet wird, durchaus günstige Resultate zu Wege bringen muss. Dagegen muss ich die gewaltsame Dilatation als völlig irrationell verwerfen.

Wenn allmälige oder beschleunigte Dilatation nicht zum Ziele führt, namentlich wegen breiter Narbenstrictur, oder wenn wegen der Complicationen Gefahr im Verzuge ist, alsdann ist nun die Urethrotomie indicirt. Man hat das Gebiet der Urethrotomie sehr einschränken wollen, aber viele Autoritäten in neuester Zeit haben es wieder erweitert, und ich habe in Japan in meiner Praxis mich stets an die oben ausgesprochenen Bedingungen, die eine weitere Ausdehnung der Urethrotomie zulassen, unbeirrt gehalten.

Was die innere Urethrotomie betrifft, so mag ich mich nicht für ihre Ausführung entscheiden: denn bei schweren Stricturen ist sie nicht anwendbar und bei leichteren Fällen kann man die Heilung durch die immerhin gefahrloseren Mittel der Dilatation erzielen. Nach Japan hat vor ca. 14 Jahren der holländische Arzt Dr. Elmenenz die Instrumente von Maisonneuve gebracht und in Osaka mehr als hundert Fälle von Strictur durch Urethrotomia interna operirt; jedoch weiss ich nicht, welcher Art die Fälle waren, die er behandelte. Einige Patienten, die er ehemals operirt, und die im Laufe der Zeit Recidive erhalten, kamen später in meine Behandlung. Auch ist mir von einem Falle, den Dr. Elmenenz behandelt hatte und der unglücklich verlief, Kenntniss geworden.

Der Mann, ein in Japan bekannter und mir befreundeter Arzt, war aus der Provinz Etisen nach Osaka gekommen zum Zwecke seiner Operation. Seit dreissig Jahren litt er an der Strictur. Die Voruntersuchung mit der feinen Sonde liess diese durchgehen. Gleich am nächsten Tage darauf ward die Operation angestellt; sie soll anderthalb Stunde gedauert haben. Das Resultat schien zunächst ganz glücklich; der Urin ging mit aller Leichtigkeit ab und der Patient befand sich den Tag über wohl. Am Abend jedoch wurde die Temperatur eine sehr erhöhte; Patient klagte über Kopfschmerz, der Urin zeigte sich blutig; von Zeit zu Zeit stellte sich Erbrechen ein. Am andern Morgen dauert das Fieber fort; der Kranke war den Tag über schläfrig: am Abend bewusstlos; am folgenden Morgen trat der Tod ein unter apoplectischen Erscheinungen. Eine Section ist nicht vorgenommen worden, daher allerdings nicht zu sagen ist, ob die Todesart mit der Operation im Zusammenhange gestanden, oder ob wirkliche Apoplexie eingetreten. Der Mann war 55 Jahre alt.

Wenn ich nun zur äusseren Urethrotomie übergehe, so glaube

ich zunächst gegen ein Vorurtheil, das dieses operative Verfahren für sehr gefahrvoll ausgiebt, doch Einiges auf Grund meiner Erfahrungen vorbringen zu dürfen. Freilich mag ich nicht sagen, dass die äussere Urethrotomie absolut gefahrlos wäre, obwohl bei meinen vielen in Japan vorgenommenen Operationen ich einen unglücklichen Ausgang nicht zu verzeichnen gehabt habe; aber dieses Operationsverfahren ist nach meiner Ueberzeugung doch nur ein bedingt gefahrvolles; denn es kommt einzig hier Alles auf das methodische Verfahren des Operateurs an; darum ist das Wichtigste hier in der That die technische Seite. Alsdann darf behauptet werden, dass die Gefahr eine überaus verminderte, ja, die Operation eine gefahrlose zu nennen ist.

Für das Verfahren der Operation selbst fordere ich drei Acte: Blosslegung der Harnröhre in dem gesunden Theile, mit selbstverständlich beliebiger Verlängerung der Incision in den callösen Theil derselben; Sondirung nach der noch im callösen Gewebe vorhandenen Harnröhre; Erweiterung der noch vorhandenen Wege der Harnröhre in dem callösen Gewebe der Strictur und Einführung des dicken Katheters in die Blase, sowie Ausspülung der Blase mit antiseptischen Mitteln. Selbstverständlich geht der Vornahme der Operation eine Vorbereitung vorher: Sorgfältigste antiseptische Vorbereitung des Zimmers und des Patienten, Zurhandlegung der Instrumente (verschiedene Katheter, Bougies, Sonden verschiedener Art, zumal Fischbeinsonden in verschiedenen Nummern, Messer, der Dittel'sche Katheterhalter, die Gouley'sche Sonde, stumpfe Haken u. s. w.) Für die Lage des Patienten ist die Steinschnittlage die angemessene. Narkose wende ich nur an, wenn der Patient es durchaus will oder höchst empfindlich ist; denn die Narkose macht einen Vortheil für die Operation unmöglich, der von grosser Wichtigkeit ist, wie sich weiter unten ergeben wird. — Die oben angedeuteten Acte der Operation führe ich nun in folgender Weise durch:

Erster Act: Ich führe den grossen dicken Katheter — der desinficirt ist — in die Harnröhre ein bis zum callösen Theile der Strictur; alsdann lasse ich vom Assistenten den Katheter vorsichtig ruhig halten — selbstverständlich muss, wenn die Strictur in der Pars membranacea befindlich ist, der Assistent mit der anderen

Hand den Hodensack halten, gerade wie beim Steinschnitt. Jetzt mache ich eine Incision auf der Mittellinie in der Raphe, bis ich die Spitze des Katheters sehen kann, und lasse alsdann durch stumpfe Haken beide Ränder nach allen Richtungen, namentlich nach den oberen und unteren Winkeln zu, auseinanderhalten; sodann gehe ich zur Stillung der Blutung durch Tamponnirung mit Jodoformgaze über und unterbinde nur die grösseren Gefässe.

Zweiter Act: Ich lasse nun, nach vollständig gestillter Blutung, den Patienten uriniren — und hierin liegt der oben angedeutete Grund, warum ich die Narkose nicht anwende; alsdann gehe ich von dem Orte aus, wo der Harntropfen erscheint, zur weiteren Aufsuchung der Harnröhre über, indem ich die feine Fischbeinsonde bis zur Blase durchzuführen und die Harnröhre zu erweitern suche, wobei ich jedoch aufmerksam mache, dass die Sonde vertical geführt werden muss, wodurch das Treffen der Mündung der Harnröhre erleichtert wird. Kann nun dies Alles mit gutem Erfolge geschehen, so erfolgt der Uebergang zum dritten Acte des Operationsverfahrens sofort, und die Urethrotomia externa ist eine einfache und ebenso gefahrlose Operation zu nennen. Indessen trotz dieses bewährten Verfahrens kann es doch geschehen, dass die Harnröhre nicht gefunden wird. In diesem Falle nun verschiebe ich die weitere Operation bis zum nächsten Tage und mache nicht die immerhin gefährlichen und doch vergeblichen Versuche der Auffindung der Harnröhre, um die Operation absolut in einem Tage zu Ende zu bringen; denn durch das Aufsuchen nach allen Richtungen hin entstehen gar zu viele Verletzungen*); ich tamponnire natürlich (mit Jodoformgaze). Am folgenden Tage oder auch erst am zweiten, ja am dritten Tage lasse ich neue Harnversuche machen, denn der zweite, wichtigste Act darf durchaus nicht übereilt werden.

Dritter Act: Einführung der Gouley'schen Sonde in die Blase, indem die bereits eingelegte Fischbeinsonde die Leitung und zwar dadurch gewährt, dass neben ihr hin die Gouley-

*) Die durch das viele und doch vergebliche Herumsuchen nach dem Eingange zur Harnröhre unvermeidlich verursachten Verletzungen in dem sehr spongiösen Theile, wodurch Venenentzündung, Embolie u. a. m. leicht entstehen kann, machen freilich ganz unstreitig die Urethrotomia externa zu einer höchst gefahrvollen Operation, und es ist mir auf diese Weise erklärlich, dass Manche, wie oben bereits erwähnt, die Urethrotomie an und für sich für gefährlich halten.

Sonde geführt wird; alsdann Spaltung der noch vorhandenen Harnröhre bis zur Blase hin, worauf ich sofort den dicken Katheter einführe und Ausspülung der Blase mit antiseptischen Mitteln vornehme.

Für die Nachbehandlung bleibt der dicke Katheter, durch den Dittel'schen Halter befestigt, in der Blase liegen*), wobei jedoch — abgesehen von etwa schon vorhandener Cystitis — sorgfältig auf die Reaction des Urins Acht gegeben werden muss, indem der Katheter, sobald der Urin anfängt alkalisch zu reagiren, sogleich entfernt werden muss. Zur Verhütung des Eindringens von Bacterien befindet sich an dem Katheter ein Schlauch, welcher in ein Gefäss mit Carbolsäure mündet. Den Katheter**) lasse ich die ersten drei bis vier Tage liegen, obwohl in dieser Zeit der Urin fast ausschliesslich doch durch die Wunde seinen Ausgang nimmt; denn es ist doch danach zu trachten, den Urin seinen Weg durch den Katheter nehmen zu lassen; jedoch komme ich hier der Empfindlichkeit des Patienten durchaus nach, indem ich den Katheter während der ganzen Nachbehandlung andauernd liegen zu lassen durchaus nicht für nöthig halte. Das Herausnehmen des Katheters aber möglichst jeden Morgen zur Reinigung und Desinficirung darf natürlich dabei nicht unterlassen werden. Indessen muss das Uriniren allezeit durch den Katheter geschehen; jedoch ist dem Patienten zu rathen, den Urin stets so lange als möglich anzuhalten. Tägliche Ausspülungen der Blase mit salicylsaurem Natron oder mit Carbolsäure dürfen nicht unterlassen werden. Die Wundfläche heilt durch Granulation in 2—3 Wochen.

Zum Schlusse seien mir noch einige Bemerkungen aus meiner Praxis erlaubt.

---

*) Man könnte auch, da in den ersten Tagen der Nachbehandlung der Urin doch nur stets seinen Ausweg durch die Wunde nimmt, den Katheter aus der Harnröhre ganz entfernen und eine dicke, mit Jodoformgaze umwundene Gummiröhre mit einem im Carbolgefässe endenden Schlauche durch die Wunde legen, und durch diese den Urin, so lange bis Granulation eintritt, entweichen lassen, alsdann aber die Röhre nach und nach wieder wegnehmen und das Uriniren nun erst durch einen Katheter in der Harnröhre beginnen zu lassen.

**) Obwohl ich weiss, dass man den Nélaton'schen Katheter neuester Construction gerne anwendet, so ziehe ich doch den Metallkatheter mit dem Dittel'schen Halter vor, weil dieser die Blase nur an einem Punkte berührt, während jener eine Berührung der Schleimhaut an vielen Stellen mit sich bringt.

Ich habe im Ganzen bis jetzt während 7 Jahren 10 Operationen schwerer narbiger Harnröhrenstrictur mit und ohne Fistelbildung durch Urethrotomia externa in Japan ausgeführt, davon jedoch die ersten drei in anderer Weise, als in der von mir geschilderten. Die Operationen wurden alle glücklich zu Ende gebracht. Bei einem der letzten Fälle trat unmittelbar nach der Operation ein eigenartiger Zustand ein, weshalb ich von diesem Falle hier doch noch Mittheilung machen möchte. Die Operation war sehr leicht vor sich gegangen, sogar das Auffinden der Harnröhre war so günstig, dass dabei Weichtheile gar nicht weiter unnütz verletzt wurden. Der Patient aber zeigte unmittelbar nach der Operation schwachen Puls, die Extremitäten waren kalt, so dass also Shock-Erscheinungen vorlagen, vielleicht nur als Reflexvorgänge. Am zweiten Tage nach der Operation urinirte Patient, der Urin war nur in geringer Quantität, voller Eiweiss, Blutkörperchen und Cylinder. Am dritten Tage stieg die Temperatur hoch, am vierten Tage zeigte die Haut des Hodensackes eine Veränderung in der Farbe; am fünften wurde die Haut entschieden phlegmonös, so dass ich sofort und wiederholt Incisionen machte, um Brand zu verhüten. Unter sorgfältigster antiseptischer Behandlung ist Patient glücklich durchgekommen und war nach 4—6 Wochen völlig wiederhergestellt. Was die hier eingetretene Phlegmone anbetrifft, so ist nicht zu sagen, ob vielleicht während der Operation eine Risswunde irgendwo entstanden, oder ob sie ihre Ursache in der früher von einem Privatarzte ausgeführten Behandlung mit der Fischbeinsonde, durch welche bei nicht vorsichtiger Manipulation Verletzungen hervorgebracht und alsdann Harninfiltration auf diese Weise oder auch auf andere Weise möglich geworden war.

Mittheilen möchte ich auch, dass ich auf die Methode der Benutzung des vorquellenden Urintropfens zur Aufsuchung der Harnröhre ganz zufällig gebracht war, indem ein während der Operation aus der Narkose erwachender Patient dabei urinirte und so selbst den Weg zur Harnröhre mir wies. Dass Heineke und auch Hueter bereits auf dieses zuverlässige Hülfsmittel, den Patienten uriniren zu lassen, aufmerksam gemacht, war mir in Japan damals noch unbekannt geblieben. Mit dieser Methode ist entschieden ein grosser und nicht hoch genug anzuschlagender Vortheil gewonnen worden; denn durch das noch so sorgfältig ausgeführte Auseinander-

halten der Wundränder nach allen Richtungen mit den stumpfen Haken kann es dennoch nicht anders geschehen und kann nicht verhütet werden, dass nicht kleine Faltenhöhlen und Faltengänge entstehen, welche den Operateur verführen, sie für die Eingänge zur Harnröhre zu halten.

Wenn ich durchaus das allergrösste Gewicht darauf lege, die bei der permeablen Strictur nothwendigerweise noch und wenn auch in kleinsten Ueberresten vorhandene Harnröhre aufzusuchen, um sie zur Bildung der neuen möglichst zu verwerthen, — wobei ich natürlich keineswegs der Meinung sein kann, mit der Incision genau dem Gange der noch vorhandenen Harnröhre zu folgen — so ist mein Grund dafür einzig der, dass die Epithelien der Schleimhaut, welche hier allemal noch da sein müssen, das Verwachsen der neuen Harnröhre verhüten und folglich das Wichtigste für das zu erstrebende Ergebniss der Operation beitragen müssen. Diese Epithelien ignoriren, heisst die natürliche Unterstützung verschmähen.

Von den so sehr lästigen Fistelgängen, die bei den schwereren Fällen der Harnröhrenstrictur gar nicht selten vorkommen, weil vor und hinter der Strictur eine Erweiterung der Harnröhre entsteht, kann ich aus meiner Praxis nur sagen, dass sie nach richtiger Behandlung der Strictur, sei es durch Urethrotomie, oder durch die allmälige Dilatation, sehr bald und befriedigend von selbst heilen.

Ein Wort noch von der sogen. impermeabelen Strictur. Wir müssen hier eine zwiefache Impermeabilität unterscheiden: ob nämlich die Strictur nur impermeabel für die Instrumente, oder auch impermeabel für den Urin; ist dies letztere der Fall, so haben wir aber einfach Retentio urinae vor uns, und bleibt nur die Wahl zwischen Urethrotomie und Blasenstich. Ich ziehe, Falls es die Retentio urinae nur irgend erlaubt, also durchaus keine Gefahr im Verzuge ist, Urethrotomie vor; sonst führe ich den Blasenstich aus, und zwar nach dem auch in meiner Praxis vorzüglich bewährten Dittel'schen Verfahren. Nach dem Blasenstiche, den ich wegen seiner leichten und schnell zu bewerkstelligenden Ausführung immerhin vorziehe und, da die Urethrotomie Zeitaufwand erfordert, auch natürlich unter Umständen vorziehen muss, unternehme ich dann Urethrotomie.

Anhang.

Bemerkung zum Blasenschnitt.

Während 7 Jahren habe ich bis jetzt nur 2 Mal Gelegenheit gehabt, den Blasenschnitt auszuführen; einmal bei einem 6jährigen Kinde mit ziemlich grossem Steine, und das andere Mal bei einem Manne zur Herausschaffung der durch ungeschickten eigenen Gebrauch abgebrochenen Stücke eines Gummikatheters. Ich habe bei dem Kinde, weil der Stein ziemlich gross war, die Ausführung des oberen Blasenschnittes (unter Anwendung des Hueter'schen Metalldrain in der Nachbehandlung), bei dem Manne den Medianschnitt unternommen gehabt. Den Medianschnitt, der jetzt wieder sehr anempfohlen wird, möchte ich jedoch bei Kindern nicht für geeignet halten wegen der noch hohen Lage der Blase, obwohl ich weiss, dass Scriba (ein deutscher Arzt und Professor der Universität in Tokio) den Medianschnitt bei Kindern sehr glücklich ausgeführt hat, und dass Generalarzt Dr. Sato und sonst auch unsere Militärärzte, besonders die Oberstabsärzte Jokoi und Isisaka, einige Male den Lateralschnitt gemacht haben. Bei Erwachsenen dürfte indessen dem Medianschnitte der Vorzug gebühren, weil durch ihn selbst grössere Stücke des Steines aus der Blase mit Leichtigkeit sich entfernen lassen, und die Operation und die Heilung leicht von Statten geht. — Zur Ausführung der Methode der Zertrümmerung, die in unseren Tagen wieder sehr empfohlen wird, gehört unstreitig eine ganz besondere Gewandtheit, die nur sehr lange Uebung und specielle praktische Bethätigung gewinnen lassen kann. Es ist in dieser Hinsicht in der That überaus interessant, den berühmten Thompson in London in seinen erstaunlichen Operationen zu sehen; die Instrumente, und namentlich der von ihm verbesserte Bigelow'sche Ausspülungsapparat, leisten unter seiner Verwendung, was nur gewünscht werden kann.

---

11. Einige Fälle von Atresia ani congenita und über einen Fall von Atresia duodeni.

Ich habe bis jetzt 9 Fälle von Atresia ani congenita beobachtet. In 3 Fällen war gar kein Anus vorhanden, in den übrigen Fällen war der Anus zwar vorhanden, aber das Rectum endigte

als blinder Sack. In sämmtlichen 9 Fällen kamen die Kinder zwischen dem 3. und 8. Tage nach der Geburt zur ärztlichen Behandlung. Zur Zeit ihrer Aufnahme in das Hospital waren die hauptsächlichsten Erscheinungen: Dunkelroth gefärbter, aufgetriebener Bauch, Ausdehnung der Hautvenen, Erbrechen. (Wenn Erbrechen vorhanden, ist die Spannung des Bauches nicht stark. Selbst wenn Erbrechen vorhanden ist, sterben nach meiner Erfahrung die meisten Kinder mit Atresia ani zwischen dem 8. und 10. Tage nach der Geburt.) Ich habe die Beobachtung gemacht, dass der Anus und der Enddarm sich durchaus nicht parallel entwickeln; es kommt vor, dass die Analöffnung vollkommen entwickelt ist, während das untere Stück des Enddarmes in der Entwickelung ganz zurückgeblieben ist. In anderen Fällen dagegen ist das untere Stück des Enddarmes zur vollständigen Entwickelung gelangt, während der Anus ganz fehlt. Im letzteren Falle bietet die Eröffnung des Rectums keine Schwierigkeit und die Prognose derartiger Operationen kann als sehr günstig bezeichnet werden. Nach der Incision der Haut kann das mit Meconium gefüllte Rectum als eine fluctuirende Anschwellung durch die Haut durchgefühlt werden, besonders wenn das Kind schreit. Im ersteren Falle hängt das Gelingen der Operation von der Lage des unteren Stückes des Enddarmes ab; da dieses Stück bald nach vorne, bald nach hinten, bald rechts oder links seitwärts liegt, so verursacht die Auffindung desselben oft viele Mühe. Wenn dieses Darmstück hoch liegt, so ist die Nähteanlegung selbst bei gelungener Operation sehr schwierig.

In 4 von den 9 zu meiner Beobachtung gelangten Fällen der Atresia ani war ich nach der vergeblichen Vornahme einer bis zu 3 Ctm. langen Incision genöthigt, zur Colotomie zu schreiten. Ich führte die Colotomie nach der Methode von Littré aus, weil man auf diese Weise am leichtesten in das S. Romanum gelangt. Bei einem der 4 Kinder war die Analöffnung vorhanden, bei den anderen nicht. Eines der Kinder, an welchem ich die Operation am 8. Tage nach der Geburt vornahm, starb. Es bestand bei demselben schon vor der Geburt in Folge der Zersetzung des Meconiums eine leichte Peritonitis. In keinem der 3 übrigen Fälle trat nach der Operation Peritonitis auf. Die Unterscheidung des Dick- und Dünndarmes ist zuweilen sehr schwierig. Das Meconium schimmert

nicht immer durch die Darmwände hindurch. Wenn bereits Zersetzung der Meconiummasse eingetreten ist, erweitert sich in Folge der Gasbildung der Darm und das Meconium schimmert nicht durch die Darmwand. Zudem tritt in solchen Fällen Röthung des Darmes ein und die Dickdarmstructur wird dadurch schwer erkennbar. Der einzige sichere Anhaltspunkt für die Unterscheidung ist und bleibt die anatomische Lage des Darmes.

In den oben erwähnten günstig verlaufenen Fällen führte ich 6—12 Monate nach der Operation den Metallkatheter in den Anus artificialis ein, um das untere Stück des Enddarmes zu suchen. Da ich die Spitze des Katheters nicht durch die Weichtheile hindurch fühlte, machte ich eine neue Incision, aber es gelang mir in keinem der 3 Fälle, den natürlichen Anus zu bilden. Die drei Kinder blieben in ihrer Entwickelung zurück und starben nach einigen Jahren; zwei an Meningitis, das dritte in seinem 5. Lebensjahre an Peritonitis.

Bei 4 anderen mit Atresia ani behafteten Kindern, worunter zwei ohne Anus, machte ich bloss eine Incision, und zwar mit bestem Erfolge. In einem dieser Fälle, in welchem die Analöffnung gänzlich fehlte, bot die Operation wegen der hohen Lage des Enddarmes grosse Schwierigkeiten.

Der letzte der von mir beobachteten 9 Fälle betraf ein mit Atresia duodeni behaftetes Mädchen, das Kind eines Arztes. Das Mädchen erbrach sich nach der Geburt mehrere Male und aus dem Anus entleerten sich ungefähr 6 Grm. käseartiger Substanz. Da das Kind keinen Stuhlgang hatte, gab ihm der Vater am 3. Tage nach der Geburt ein Klystier, das aber keine Wirkung hatte. Er nahm nun eine Untersuchung mit dem Bougie vor. Das Bougie drang ungefähr 4 Ctm. tief ein und stiess dann auf Widerstand. Der Vater vermuthete deshalb, dass das Rectum keine Oeffnung habe. Das Kind wurde am 4. Tage nach der Geburt in das Hospital aufgenommen.

Status praesens: Neigung zum Erbrechen. Der Bauch ist nicht sehr gespannt, trotzdem ist die Bauchdecke dunkelroth gefärbt. Die Hautvenen sind ziemlich ausgedehnt.

Ich nahm zuerst mit dem Finger, dann mit dem Bougie eine Untersuchung vor, welche die Vermuthung des Vaters vollkommen bestätigte. Ich machte mich nun daran, das Rectum aufzusuchen. Ich machte zu diesem Zwecke einen Kreuzschnitt an der Analöffnung, worauf sich aus derselben wieder eine käseartige Flüssigkeit im Gewichte von ungefähr 6 Grm. entleerte. Obgleich ich die Incision ungefähr 3 Ctm. tief führte, fand ich das Rectum nicht. Ich fragte mich nun, woher die aus der Analöffnung entleerte käseartige, dem Meconium ähnliche Substanz gekommen war.

Da die Incision vergeblich war, wollte ich die Colotomie am S Romanum vornehmen; aber der Vater des Kindes gestattete dies nicht. Das Kind starb am 7. Tage nach der Geburt unter den Erscheinungen des Collapsus. Der Vater erlaubte mir die Section vorzunehmen. Ich machte zuerst die Colotomie am S Romanum, dann führte ich einen Katheter vom S Romanum nach unten an die Analöffnung. Ich fand einen Blindsack an der linken Seite des Steissbeines. In dem Blindsacke und im S Romanum befand sich kein Meconium, sondern eine geringe Quantität Schleim. Ich machte hierauf einen Kreuzschnitt am Bauche, fing vom S Romanum aus zu untersuchen an, drang nach und nach längs des S Romanum, des Colon descendens und Quercolons bis an das Ende des Colon ascendens vor, wo sich eine Erweiterung befand. Aber nirgends fand ich Meconium; das Colon enthielt nichts als Schleim. Das Colon war so dünn, dass man es kaum vom Dünndarm unterscheiden konnte. Vom Colon ascendens ging eine Art Strang bis zum Duodenum. Das Duodenum war bedeutend erweitert, es befand sich eine grosse Quantität grüngefärbte, käseartige, dem Meconium ähnliche Substanz darin. Der Magen war mit der nämlichen Substanz angefüllt. Abgesehen von den oben erwähnten Abnormitäten, waren die Eingeweide normal. Der Fall zeigte die grösste Aehnlichkeit mit einer von Förster beschriebenen Atresia duodeni.

Woher kam die aus dem Anus entleerte Substanz? Professor Förster behauptet, das Meconium sei nicht ein Secretionsproduct der Darmschleimhaut, sondern ein Hautschmer, weil sich in demselben viel Vernix caseosa und Haare vorfinden. Dieses Hautschmer löse sich im Fruchtwasser und gelange durch den Mund des Fötus in den Darm. Wenn diese Theorie richtig wäre, so könnte man annehmen, dass die aus dem Anus entleerte käseartige, dem Meconium ähnliche Substanz von aussen in den Körper des Kindes gelangt sei.

Gedruckt bei L. Schumacher in Berlin.

Erklärung der Abbildungen.

Fig. 1—5 zur Exostose.

Fig. 1. Seiten-,

Fig. 2. Hinter-Ansicht der Patientin.

Fig. 3. Die Exostose in natürlicher Grösse.
a. Stiel derselben.

Fig. 4. Querdurchschnitt durch dieselbe.

Fig. 5. Mikroskopische Structur derselben.

Fig. 6. Ansicht des Patienten mit Elephantiasis scroti.

Fig. 7. a. Nekrotische Scapula.
b. Resecirtes Knochenstück des Oberarmes.

Fig. 1.

Fig. 2.

Fig. 6.



Fig. 7 a.

Fig. 7 b.

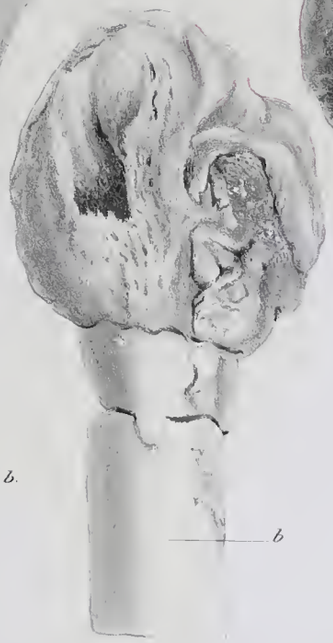

Fig. 3.

Fig. 4.

Fig. 5.

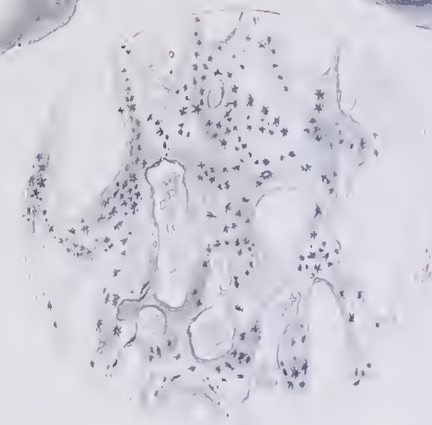

D. H. Takaki del.